ISSN 1669-9106 MEDICINA (Buenos Aires) 0000: 00: 00-00

Artículo original

RESULTADOS CLÍNICOS Y FUNCIONALES DE LA FORAMINOTOMÍA ENDOSCÓPICA EN PACIENTES CON ESTENOSIS FORAMINAL LUMBAR: ESTUDIO RETROSPECTIVO DE CORTO PLAZO

JUAN IGNACIO PÉREZ-ABDALA, TOMÁS SCARPACI, VALENTINO LATALLADE, GONZALO KIDO, MARCELO GRUENBERG, MATÍAS PETRACCHI, JULIO BASSANI

[1]Servicio de Raquis del adulto, Departamento de Ortopedia y Traumatología Dr. Carlos E. Ottolenghi, Hospital Italiano de Buenos Aires, Argentina

Dirección postal: Juan Ignacio Pérez-Abdala, Hospital Italiano de Buenos Aires, Tte. Gral. Juan D. Perón 4190, 1199 Buenos Aires, Argentina
E-mail: jperezabdala@gmail.com
Recibido: 3-VI-2026
Aceptado: 19-X-2026

Resumen

Introducción: La estenosis foraminal lumbar es una enfermedad degenerativa frecuente que puede causar radiculopatía. Tradicionalmente se trata mediante descompresión directa o indirecta de forma abierta o mínimamente invasiva. El advenimiento de la cirugía endoscópica ha permitido realizar foraminotomías, con baja morbilidad y resultados clínicos favorables. Nuestro objetivo es describir los resultados clínicos, funcionales y complicaciones en pacientes con estenosis foraminal lumbar tratados mediante foraminotomía endoscópica.

Materiales y métodos: Diseñamos un estudio retrospectivo que incluyó pacientes adultos con diagnóstico de estenosis foraminal lumbar, confirmada por clínica e imágenes, refractarios al tratamiento conservador y tratados con foraminotomía endoscópica mediante técnica uniportal outside-in, con un seguimiento mínimo de 12 meses. Se registraron variables demográficas, perioperatorias, clínicas y funcionales. Se evaluó el dolor, con la escala visual análoga (EVA), y la discapacidad, Oswestry Disability Index (ODI), en el preoperatorio y al final del seguimiento. Se analizó la significancia estadística ($p<0.05$) y la relevancia clínica.

Resultados: Incluimos 11 pacientes, seis mujeres y cinco hombres, con una mediana de edad de 69 años y un seguimiento promedio de 15 meses. En el preoperatorio el EVA de dolor y el ODI fueron de 7.36 ± 1.36 y 30.36 ± 3.07, mejorando en el postoperatorio de 2.55 ± 1.13 y 11.18 ± 3.43, respectivamente ($p < 0.001$). Según los criterios de MacNab, 9 casos (81.8%) tuvieron resultados excelentes o buenos; tres disestesias postoperatorias y ninguna re-operación.

Conclusión: La foraminotomía endoscópica es una técnica segura y eficaz con baja tasa de complicaciones y buenos resultados clínicos y funcionales en el corto plazo.

Palabras clave: foraminotomía, endoscopía, radiculopatía, estenosis espinal

Abstract

Clinical and functional outcomes of endoscopic foraminotomy in patients with lumbar foraminal stenosis: a short-term retrospective study

Introduction: Lumbar foraminal stenosis is a common degenerative condition that can cause radiculopathy. It is traditionally treated with direct or indirect decompression through open or minimally invasive approaches. The advent of endoscopic surgery has enabled the performance of foraminotomies with low morbidity and favorable clinical outcomes. Our aim is to describe the clinical, functional outcomes and complications in patients with lumbar foraminal stenosis treated with endoscopic foraminotomy.

Materials and methods: We designed a retrospective study including adult patients with a diagnosis of lum-

bar foraminal stenosis, confirmed by clinical presentation and imaging, who were refractory to conservative treatment and underwent endoscopic foraminotomy using a uniportal outside-in technique, with a minimum follow-up of 12 months. Demographic, perioperative, clinical, and functional variables were recorded. Pain was assessed using the Visual Analog Scale (VAS), and disability was evaluated using the Oswestry Disability Index (ODI), both preoperatively and at final follow-up. Statistical significance ($p < 0.05$) and clinical relevance were analyzed.

Results: Eleven patients were included, six women and five men, with a median age of 69 years and a mean follow-up of 15 months. Preoperative VAS pain and ODI scores were 7.36 ± 1.36 and 30.36 ± 3.07, respectively, improving postoperatively to 2.55 ± 1.13 and 11.18 ± 3.43 ($p < 0.001$). According to the MacNab criteria, nine (81.8%) achieved excellent or good outcomes. Three postoperative dysesthesias were observed, and no reoperations were required.

Conclusion: Endoscopic foraminotomy is a safe and effective technique with a low complication rate and favorable short-term clinical and functional outcomes.

Key words: foraminotomy, endoscopy, radiculopathy, spinal stenosis

PUNTOS CLAVE

Conocimiento actual

- La estenosis foraminal lumbar es una causa potencialmente invalidante de radiculopatía que puede requerir tratamiento quirúrgico. La foraminotomía endoscópica ha revolucionado las opciones terapéuticas al ofrecer buenos resultados clínicos con baja morbilidad. Sin embargo, esta tiene indicaciones precisas y un registro escaso en nuestra región.

Contribución del artículo al conocimiento actual

- Nuestros resultados muestran que la foraminotomía endoscópica lumbar es una alternativa segura y efectiva para el tratamiento de la estenosis foraminal lumbar en nuestro medio. Este estudio aporta evidencia local sobre los resultados clínicos y funcionales de esta técnica mínimamente invasiva, contribuyendo al avance científico regional.

El cambio demográfico hacia una población de mayor edad, acompañado del incremento de enfermedades degenerativas, demanda estrategias médicas seguras orientadas a preservar la funcionalidad y mejorar la calidad de vida[1,2]. La radiculopatía por estenosis foraminal debida a cambios degenerativos abarca un porcentaje significativo de los motivos de consulta de radiculopatía, entre un 8% y 26%[3]. Sin embargo, en muchos casos es difícil llegar al diagnóstico, que se alcanza por malos resultados postoperatorios al persistir la radiculopatía[3,4]. La estenosis foraminal lumbar (EFL) tiene una causa multifactorial, incluyendo factores congénitos y adquiridos[4,5]. En cuanto a los factores adquiridos, los cambios degenerativos cumplen un rol decisivo, ya que la discopatía y artropatía facetaria conducen a la formación de osteofitos, protrusiones discales y subluxación facetaria que reducen el diámetro del foramen. Todo esto lleva a distintos grados de estenosis vertical y transversal del foramen, con el riesgo de atrapamiento del nervio espinal provocando radiculopatía, expresada mayormente con dolor radicular y lumbar y, en algunos casos, con déficit neurológico[4,6].

Una vez agotadas todas las instancias conservadoras, tales como la analgesia multimodal, rehabilitación y bloqueos perirradiculares; aparece en escena el tratamiento quirúrgico[1,2,4,7]. Las alternativas quirúrgicas son variadas y dependen de factores degenerativos que acompañan a la radiculopatía, como inestabilidad segmentaria o deformidades, y de factores técnicos quirúrgicos, basados en la experticia del cirujano[8]. Tradicionalmente, la EFL ha sido tratada mediante abordaje posterior abierto con descompresión foraminal, a través de facetectomía parcial o total, con o sin fusión. Otras alternativas incluyen la descompresión indirecta mediante dispositivos de fusión intersomática o la foraminotomía a través del abordaje de Wiltse[8–14]. Desde la década del 90, el avance del desarrollo de técnicas endoscópicas ha perfeccionado la foraminotomía endoscópica, que permite una visualización directa lateral del foramen y, así, descomprimir de forma segura la raíz saliente evitando lesionarla y preservando la estabilidad[1,15]. Actualmente, la técnica endoscópica tiene como ventajas la menor morbilidad quirúrgica, requerimiento de opioides, estadía hospitalaria y una moviliza-

ción precoz, otorgando un beneficio especial en pacientes con elevado riesgo quirúrgico[16,17].

La expansión de las técnicas endoscópicas se encuentra sujeta a la disponibilidad de un instrumental específico y el entrenamiento técnico del cirujano, con una curva de aprendizaje lenta y demandante[17–19]. A pesar de que en nuestra región geográfica ha crecido el acceso a la endoscopía y hay un mayor número de cirujanos entrenados, son escasas las publicaciones de buen nivel de evidencia y desconocemos de reportes de tratamiento endoscópico para la EFL[20]. Por lo tanto, nuestro objetivo es describir una cohorte de pacientes con EFL tratados con foraminotomía endoscópica y mostrar los resultados clínicos, funcionales y complicaciones al año de seguimiento.

Materiales y métodos

Previo a su realización, el estudio obtuvo la aprobación del comité de ética institucional donde se otorgó exención del consentimiento informado. Se diseñó un estudio retrospectivo y descriptivo, realizado entre 2023 y 2024, que incluyó a todos los pacientes mayores de 18 años con diagnóstico de EFL intervenidos mediante foraminotomía endoscópica, con un seguimiento mínimo de un año.

El diagnóstico de EFL se estableció a partir de la combinación de hallazgos clínicos e imágenes. Se excluyeron aquellos pacientes con cirugías previas en el mismo nivel de la estenosis, estenosis foraminal de origen no degenerativo, infección espinal activa, enfermedad neoplásica, traumática o lumbalgia asociada a inestabilidad radiológica en el plano sagital o coronal.

Los pacientes consultaron por radiculopatía, definida como dolor de características neuropáticas que afecta el dermatoma correspondiente; con posible compromiso sensitivo, motor o de los reflejos osteotendinosos. La evaluación complementaria incluyó espinograma, radiografías lumbosacras de pie y dinámicas, tomografía computarizada (TC) y resonancia magnética (RM). Se consideró EFL cuando las imágenes evidenciaron reducción del área foraminal, pérdida de la grasa perineural y colapso de la raíz, secundaria a tejido óseo y/o blando. En todos los casos, se indicó inicialmente tratamiento conservador, que consistió en analgesia, rehabilitación motora y bloqueo perirradicular, el cual también fue útil como herramienta diagnóstica en casos donde hubo duda sobre el origen del dolor[21]. La indicación quirúrgica se estableció ante la falta de respuesta al tratamiento conservador.

Técnica quirúrgica

En la planificación preoperatoria se utilizaron radiografías para evaluar alineación, presencia de escoliosis, listesis y valorar posible inestabilidad segmentaria sagital y coronal. Se utilizó la TC para identificar la estenosis de origen óseo, como osteofitos posteriores del platillo e hipertrofia del proceso articular superior de la faceta; y la RM para evaluar el grado de estenosis foraminal y otras posibles zonas de estenosis (Fig. 1). Una vez identificadas las causas de estenosis se planteó un modelo de ejecución basado en las causas específicas de estenosis del paciente[22,23].

En todos los casos utilizamos una técnica endoscópica uniportal *outside-in* según describió Ahn[14]. Se posicionó al paciente en decúbito prono bajo anestesia general. Se planificó un abordaje de 1 cm, aproximadamente, a 8 cm de la línea media, buscando alcanzar la faceta superior. Es importante planificar con la RMN el ángulo de ataque y, así, evitar el ingreso al retroperitoneo. Con una aguja espinal 18 G se llega a la faceta superior, zona de aterrizaje extraforaminal, y se recambia por una guía y se coloca un obturador cónico. Se realiza una maniobra suave deslizando sobre la faceta superior para quedar posicionado en el foramen y desplazar la raíz saliente. Se coloca una camisa de trabajo con bisel apuntando hacia la superficie facetaria, y se ingresa el endoscopio con cuidado para evitar comprimir el nervio. Para esto puede ser útil retirar sutilmente la camisa con el endoscopio y quedar apoyados sobre la faceta, conocida como técnica flotante. El primer paso es resecar parcialmente la faceta superior, *undercutting*, con una fresa diamantada desde el exterior hacia el interior y desde el pedículo inferior al superior hasta llegar al ligamento amarillo y la grasa epidural (Fig. 2. A-C). Con mayor amplitud del foramen, se reposiciona la camisa de trabajo con el bisel alejado a la raíz y se identifican las potenciales causas de compresión; como osteofito del platillo inferior de la vértebra superior, fragmento de disco, ligamento amarillo y ligamentos intraforaminales (Fig. 2. D-F). En casos con espondilolistesis puede ser necesario resecar el tercio superior del pedículo inferior. La descompresión es completa cuando la raíz puede movilizarse libremente en todo su recorrido y recupera pulsatilidad (Fig. 2. G-H). Para controlar el sangrado se recomienda usar radiofrecuencia, cera de hueso y agentes hemostáticos (Fig. 3).

El manejo postoperatorio consistió en deambulación precoz y analgesia, con alta a domicilio en el día si el paciente se encontraba en condiciones clínicas. El primer control postoperatorio fue a los 15 días, luego al mes, tres, seis y doce meses postoperatorios. En casos de disestesia

Figura 1 | Caso 5. En las radiografías anteroposterior y de perfil se observan signos de espondilosis lumbar avanzada, que generan cambios morfológicos en los forámenes (A-B). La TC evidencia el componente óseo de la estenosis, en este caso la porción superior de la faceta ascendente de L5 (flecha roja), mientras que la RM muestra el grado de estenosis neural (flecha roja) y el componente de partes blandas; en este caso, secundarios a protrusión discal e hipertrofia del ligamento amarillo (C-D)

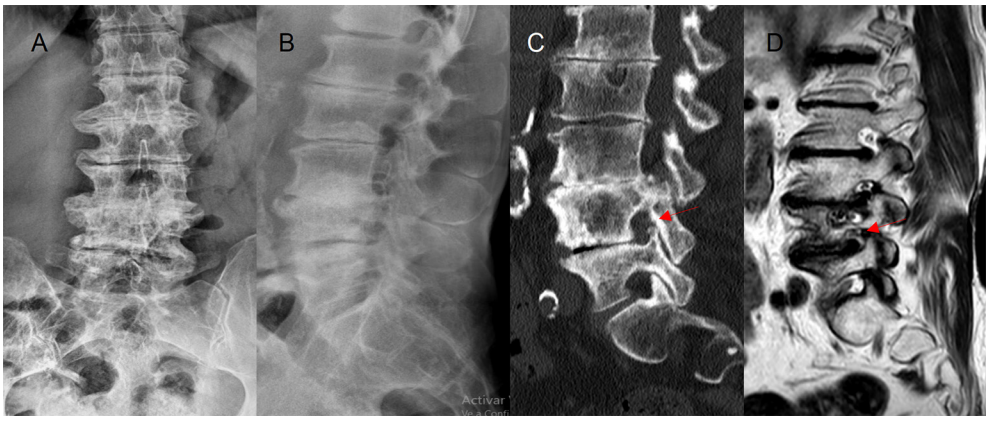

Figura 2 | Técnica endoscópica *outside-in* – Caso 5. El primer paso consiste en posicionarse sobre la faceta superior; posteriormente, se realiza la resección parcial de su porción superior mediante fresado y Kerrison, logrando la descompresión y mejorando el campo visual de trabajo (A-C). Se identifica compresión radicular y se reseca la protrusión discal con pinza pituitaria y el ligamento amarillo con Kerrison (D-F). Finalmente, se observa una descompresión satisfactoria, sin evidencia de compresión a lo largo del trayecto de la raíz nerviosa (G-H)

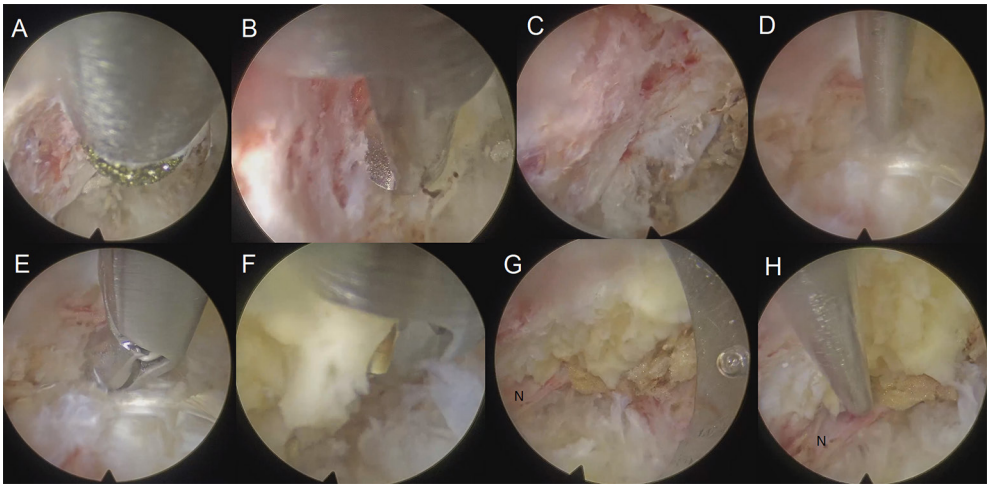

N: raíz nerviosa

postoperatoria se indicó gabapentina 300 mg cada 12 horas, y, eventualmente, bloqueo perirradicular.

Recolectamos información sobre variables demográficas: sexo, edad, índice de masa corporal (IMC), nivel y lado afectado, tiempo de síntomas y presencia de compromiso neurológico. Respecto a las variables quirúrgicas, consideramos el tiempo quirúrgico, complicaciones intraoperatorias y postoperatorias y estancia hospitalaria. Se evaluó el nivel de dolor de pierna pre y postoperatorio según la escala visual análoga (EVA) de dolor, el índice de discapacidad pre y postoperatorio con la escala *Oswestry Disability Index* (ODI y el resultado general postoperatorio con los criterios de MacNab.

Análisis estadístico

Las variables cualitativas se expresaron como frecuencias absolutas y proporciones, mientras que las variables continuas se reportaron como media y desviación están-

Figura 3 | Técnica endoscópica *outside-in* – Caso 5. Uso de radiofrecuencia y cera para lograr una adecuada hemostasia

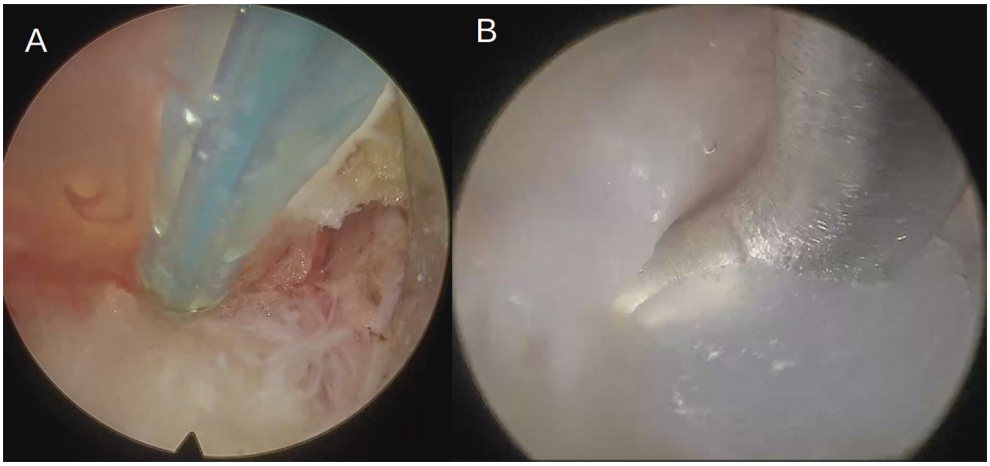

dar (DE) o mediana con rango intercuartílico (RIC), según su distribución evaluada en prueba de histograma. Para evaluar la significancia estadística entre valores pre y postoperatorios se utilizó el t-test pareado, considerando un nivel de significancia de $p < 0.005$. Consideramos la diferencia clínica mínimamente significativa (DCMS) del EVA cuando el puntaje mejoraba 2.5 a 3.5 puntos y del ODI cuando mejoraba de 14 a 17[24]. Todos los análisis se realizaron con el *software* Epi Info™ 7.2.7.

Resultados

En el período comprendido entre 2023 y 2024 intervenimos a 63 pacientes con cirugía endoscópica, de los que 11 fueron por EFL (Tabla 1). De los cuales, seis eran mujeres y cinco hombres, con una mediana de edad de 69 años (RIC: 66–72.5) y una mediana de IMC de 26 kg/m² (RIC: 24.5–29). El promedio de seguimiento fue 15.5 meses (rango 12–18).

El nivel más frecuentemente afectado fue L3-L4 (4 casos), seguido de L5-S1 (4 casos), L4-L5 (2 casos) y L2-L3 (1 caso). La mediana de tiempo de síntomas previo a la cirugía fue de 2 años (RIC: 1–3). Cuatro pacientes presentaban síntomas neurológicos: hiporreflexia rotuliana, hipoestesia plantar, paresia de cuádriceps y déficit de dorsiflexión del pie. El tiempo quirúrgico promedio fue de 157 minutos (rango 50–210), con una estadía hospitalaria media de 2.6 días (rango 1–12).

La media del EVA preoperatorio y postoperatorio fueron 7.4 ± 1.4 y 2.6 ± 1.1, respectivamente. Respecto al ODI, fue de 30.4 ± 3.1 en el preoperatorio y de 11.2 ± 3.4 en el postoperatorio. El EVA disminuyó a un promedio de 4.8 ±1.5 y el ODI a 19.2 ± 4.4. Estos resultados fueron estadísticamente significativos ($p < 0.001$) y clínicamente significativos. Según la escala de MacNab, el resultado fue excelente en 4 (36.4%) pacientes, bueno en 5 (45.5%) y regular en 2 (18.2%).

Se registraron 3 casos con disestesia transitoria, que resolvieron con medicación antineurítica. No tuvimos ningún caso que haya requerido re-operación.

Discusión

Nuestro trabajo demostró que la foraminotomía endoscópica mejoró el dolor radicular y la discapacidad de los pacientes con EFL al año de seguimiento. La complicación más frecuente que tuvimos fue la disestesia transitoria, con una tasa de 27%. El 82% reportó una satisfacción de excelente a buena de acuerdo a los criterios de MacNab. Estos resultados son comparables con las series publicadas en la literatura[1,15,24-27].

Nuestro plan quirúrgico de descompresión de la EFL se basa en el análisis de las causas específicas de la estenosis. Este modelo fue descrito por Van Isseldyk y col. donde desarrollaron un algoritmo de descompresión según los causantes de estenosis[23]. Los autores plantean diferentes escenarios, pero en todos los casos lo primero es un *undercutting* de la faceta superior que aumenta el diámetro del foramen para descomprimir

Tabla 1 | Características demográficas y resultados de la foraminotomía endoscópica

Paciente	Sexo	Edad	Nivel	EVA pre/pop	ODI	Mac Nab pre/pop	Complicaciones
#1	F	70	L3-L4	9-4	31-10	Buena	Disestesia
#2	F	58	L5-S1	6-3	25-8	Buena	Ninguna
#3	M	77	L4-L5	6-3	35-12	Excelente	Ninguna
#4	M	73	L3-L4	7-4	31-17	Regular	Ninguna
#5	F	67	L4-L5	6-1	27-10	Buena	Ninguna
#6	M	69	L3-L4	9-4	28-14	Regular	Ninguna
#7	F	68	L5-S1	7-1	34-6	Excelente	Ninguna
#8	F	72	L3-L4	9-2	31-16	Buena	Ninguna
#9	M	65	L2-L3	9-2	31-8	Excelente	Disestesia
#10	M	63	L5-S1	6-2	28-10	Excelente	Ninguna
#11	F	76	L5-S1	7-2	33-12	Buena	Disestesia

M: masculino; F: femenino; EVA: evaluación visual análoga; ODI: Oswestry Disability Index

con mayor facilidad. Se indica una pediculectomía parcial cuando hay listesis, y las otras causas de estenosis descritas son osteofitosis del platillo inferior de la vértebra superior, fragmentos discales y los ligamentos intraforaminales, que habitualmente están hipertrofiados, con el tejido perineural que tracciona de la raíz.

La técnica utilizada en nuestra serie para la descompresión de la EFL fue la técnica uniportal *outside-in*. Sin embargo, existen otras técnicas descritas, cada una con ventajas y desventajas. Durante los inicios de la endoscopia se utilizaba la técnica *inside-out*, que comenzaba con la inserción de la guía en el disco y desde ahí se resolvía la compresión discal y se continuaba descomprimiendo hacia la región extraforaminal[27]. El principal riesgo con esta técnica es la compresión de la raíz, por el ingreso de forma ciega hasta el disco. Con el avance de la técnica endoscópica se migró hacia la técnica *outside-in*, que prioriza la protección de la raíz con una visión permanente de la misma[14]. A su vez, la forma de trabajo puede ser por vía uniportal o biportal, donde la primera comparte el canal de trabajo y de visión, mientras que en la última se trabaja mediante dos portales y permite mayor ángulo de ataque, con una curva de aprendizaje más rápida[28]. No obstante, los trabajos publicados no reportan diferencias clínicas ni funcionales entre ambas técnicas, aunque la técnica biportal podría tener menor irritación del ganglio con menor tasa de disestesia[26]. Otras técnicas endoscópicas pueden ser la foraminotomía lumbar endoscópica contralateral interlaminar uniportal, que permite una descompresión central, de ambos recesos y foraminal y extraforaminal del lado contralateral[29]. Esta técnica tiene reportada menor incidencia de disestesias, aunque requiere una mayor experiencia endoscópica. También está descrita la técnica híbrida *outside-in* e *inside-out* permite realizar una descompresión foraminal y del receso lateral y central[27]. También se han descrito variantes del abordaje de foraminotomía tradicional que buscan diferentes accesos al foramen con menor riesgo de lesión del nervio saliente y mayor poder de maniobrabilidad para resolver la estenosis foraminal[30].

La expansión acelerada de la endoscopia se debe a la tendencia de usar técnicas mínimamente invasivas debido a sus ventajas demostradas. En primer lugar, limita la disección de tejidos, preservando estructuras músculo-tendinosas y ligamentarias, que sirven como estabilizadores espinales[23,31]. Un aspecto clave es que permite una buena visualización de las estructuras con mayor calidad y magnificación de la

imagen. De esta forma se mantiene una visión permanente de la raíz y uno puede controlar el grado de descompresión de la raíz, reduciendo la posibilidad de lesión e inestabilidad. Además, tiene menor morbilidad quirúrgica, lo que favorece una recuperación más rápida, con menor tiempo de estancia hospitalaria y resulta ideal para pacientes añosos con comorbilidades. En nuestra serie, un paciente requirió una internación prolongada debido a sus múltiples comorbilidades y presentó una descompensación de su insuficiencia cardíaca. Los resultados con esta técnica son muy alentadores, logrando mejoría del dolor, funcionalidad y satisfacción en pacientes con EFL. Un meta-análisis del 2022 que incluyó 316 pacientes demostró que la foraminotomía endoscópica para el tratamiento de la EFL se asoció con una mejoría clínica significativa a los 12 meses postoperatorios[25]. El EVA disminuyó 5.4 puntos, el ODI 40.44 y un 86% de los casos estuvieron satisfechos según los criterios de MacNab. Además, la tasa de complicaciones fue de 11.5%, siendo la disestesia el motivo más frecuente. Lewandrowski y col, mostraron una mejoría significativa del dolor radicular con una disminución del EVA de 7.5 a 2.9 y una tasa de satisfacción entre excelente y buena del 93.3% en 90 pacientes durante un seguimiento mínimo de dos años[7]. El 8.9% sufrió de disestesia durante el postoperatorio que resolvió con mediación y/o bloqueo perirradicular. En la Tabla 2 resumimos los últimos trabajos publicados.

A pesar de sus beneficios, la complicación más frecuente de la foraminotomía endoscópica es la disestesia postoperatoria[32,33]. Esta se produce por la irritación del ganglio de la raíz dorsal secundaria a la retracción o compresión instrumental durante la descompresión. La incidencia informada varía entre 6% y 33%, con una media del 21.5%, y puede impactar significativamente en la satisfacción del paciente[14,32,33]. En la mayoría de los casos, la disestesia es transitoria, resolviéndose en los primeros tres meses, y responde al tratamiento conservador con antineuríticos y, eventualmente, bloqueos perirradiculares[32]. En nuestra serie, la tasa de disestesia postoperatoria fue de 27.3% (3/11 pacientes), y en todos los casos fue transitoria. Creemos que la incidencia irá disminuyendo como consecuencia de una mayor experiencia, al reducir los tiempos quirúrgicos y menor manipulación de la raíz[32]. Además, durante el seguimiento no registramos re-operaciones, aunque la recurrencia secundaria a la progresión degenerativa del segmento operado sigue siendo una posibilidad que no podemos descartar.

Otras alternativas a la descompresión endoscópica son las técnicas abiertas o mínimamente invasivas, ya sea por descompresión directa o indirecta. Es importante considerar estas técnicas ante casos con limitaciones de acceso al foramen, tales como niveles lumbares bajos donde la cresta ilíaca lo puede impedir. La descompresión directa foraminal ofrece ventajas en casos de una compresión central grave asociada y permite comprobar una adecuada descompresión de las estructuras neurales[34]. Sin embargo, esta puede requerir de fusión cuando hay una facetectomía completa[9]. Además, existe mayor riesgo de lesión neurológica, desgarro de duramadre, fibrosis perineural, mayor sangrado por disección de los tejidos y tiempo quirúrgico que la descompresión indirecta. En cuanto a la descompresión indirecta por vía anterior o lateral, numerosos estudios demostraron un aumento del área foraminal entre un 35% y 66%, con mejoría significativa clínica y funcional[10,12,13,35]. A pesar de las diferencias mencionadas, una revisión sistemática no demostró diferencias respecto al dolor y nivel de discapacidad al año postoperatorio entre la descompresión indirecta y directa[36].

Cuando se comparan técnicas abiertas y endoscópicas para la descompresión foraminal observamos que no hay diferencias significativas en el dolor y funcionalidad postoperatoria, aunque hay una importante heterogeneidad entre los grupos comparados[8]. Li y col. publicaron una serie de 54 pacientes con escoliosis degenerativa leve y dolor radicular unilateral, de los cuales 30 pacientes fueron tratados con foraminotomía endoscópica y 24 con fusión circunferencial corta de uno o dos niveles[37]. Ambos grupos tuvieron mejoría significativa de dolor y discapacidad, y no hubo diferencias significativas entre ambos grupos al año de seguimiento. Sin embargo, la foraminotomía endoscópica tuvo menos complicaciones y menor morbilidad quirúrgica.

Nuestro estudio tiene limitaciones, la primera es la naturaleza retrospectiva del estudio, que

Tabla 2 | Resultados comparativos de foraminotomía endoscópica uniportal para el tratamiento de estenosis foraminal lumbar

Autor (año)	Técnica endoscópica	Total pacientes	Edad (años)	Seguimiento (meses)	Evaluación pre/ postoperatoria	Complicaciones
Ahn (2014)	*Outside-in*	33	64 (27-81)	24	EVA pierna 8.4/2 EVA lumbar 5.4/2.1 ODI 33/9.5 MacNab 81.8% bueno a excelente	2 disestesias transitoria 1 re-operación por descompresión insuficiente
Madhavan (2016)	Sin referencias	16	70 (61-86)	7 (2-14)	EVA pierna 6.4/1.9 EVA lumbar 7/3.5 ODI 32/22	Mayoría disestesia transitoria 1 lesión inadvertida de duramadre
Kim (2017)	Interlaminar contralateral	26	63 (37-77)	13.7 (10-18)	EVA pierna 7.7/1.8 ODI 32.2/10.5 MacNab 92% bueno a excelente	1 lesión de duramadre
Lewan-drowski (2019)	*Outside-in*	90	59 (19-84)	71 (24-83)	EVA pierna 7.6/2.5 MacNab 93.3% bueno a excelente	8.9% disestesia transitoria 35.6% re-operaciones
Yeung (2019)	*Inside-out*	86	62 (26-84)	60	EVA pierna 6.2/3.4 MacNab 83.5% bueno a excelente	10.5% disestesia transitoria 8.3% re-operaciones
Lin (2020)	*Outside-in*	65	71 (65-89)	16 (12-20)	EVA pierna 7.1/1.3 EVA lumbar 3.6/1.1 ODI 36/8	4 re-operaciones 3 lumbalgias postoperatorias
Cheng (2020)	*Outside-in*	40	70 (60-89)	12 (12-24)	EVA pierna 7.5/2.2 ODI 33.5/10 MacNab 87.5% bueno a excelente	1 lesión dural 1 re-operación
Song (2021)	*Outside-in*	21	66 (52-85)	13 (12-16)	EVA pierna 7/1.5 ODI 32.5/11 MacNab 90.5% bueno a excelente	1 disestesia transitoria 1 re-operación por descompresión insuficiente
Ahn (2022)	*Outside-in*	21	69 (53-83)		EVA pierna 7.9/1.6 ODI 37.4/9 MacNab 91% bueno a excelente	1 lesión de duramadre que requirió re-operación

(continúa)

(continuación)

Autor (año)	Técnica endoscópica	Total pacientes	Edad (años)	Seguimiento (meses)	Evaluación pre/ postoperatoria	Complicaciones
Van Isseldyk (2023)	*Outside-in* +/-interlaminar contralateral	30	69	12	EVA pierna 8/0.45 EVA lumbar 2.9/1.6 ODI 31.5/4	1 re-operación 1 suspensión por sangrado no controlado 0% disestesias
Yu (2024)	*Outside-in*	64	63	22	EVA pierna 7.3/1.4 EVA lumbar 7/1.6 ODI 37.5/11.5 MacNab 91% bueno a excelente	Sin complicaciones
Ahn (2024)	*Outside-in*	32	83 (80-89)	24	EVA pierna 8.5/2.2 ODI 34.5/10.5 MacNab 87.5% bueno a excelente	1 lesión dural 1 disestesia transitoria
Nuestro estudio (2025)	*Outside-in*	11	69 (58-77)	15.5 (12-18)	EVA pierna 7.4/2.6 ODI 30.3/11.2 MacNab 82% bueno a excelente	27% disestesias Sin reoperaciones

EVA: evaluación visual análoga; ODI: Oswestry Disability Index

junto con una reciente incorporación de la técnica endoscópica al armamentario quirúrgico, lleva a considerar posibles sesgos de selección en la población analizada. Además, el bajo número de pacientes y el hecho de ser una cohorte sin grupo control, no permite un análisis robusto. A pesar de estas limitaciones, y hasta donde alcanza nuestro conocimiento, no hemos encontrado en nuestro medio estudios que evalúen los resultados de la foraminotomía endoscópica, lo que otorga relevancia a los hallazgos presentados.

Creemos que la foraminotomía endoscópica para el tratamiento de EFL debe ser considerada una alternativa quirúrgica, que permite obtener buenos resultados clínicos y funcionales, con una tasa de disestesia considerable, pero con resolución completa. No obstante, se requieren estudios de mayor calidad metodológica que confirmen estos hallazgos.

Conflicto de intereses: Ninguno para declarar

Bibliografía

1. Ahn Y, Song SK. Transforaminal endoscopic lumbar foraminotomy for octogenarian patients. *Front Surg* 2024; 11: 1324843.
2. Ahn Y, Jung JH. Transforaminal endoscopic lumbar lateral recess decompression for octogenarian patients. *J Clin Med* 2024; 13: 515.
3. Yamada K, Aota Y, Higashi T, et al. Lumbar foraminal stenosis causes leg pain at rest. *Eur Spine J* 2014; 23: 504-7.
4. Jenis LG, An HS. Spine update. *Lumbar foraminal stenosis. Spine* 2000; 25: 389-94.
5. Nurmukhametov R, De Jesus Encarnacion Ramirez M, Dosanov M, et al. Exploring pathways for pain relief in treatment and management of lumbar

foraminal stenosis: a review of the literature. *Brain Sci* 2024; 14: 740.
6. Orita S, Inage K, Eguchi Y, et al. Lumbar foraminal stenosis, the hidden stenosis including at L5/S1. *Eur J Orthop Surg Traumatol* 2016; 26: 685-93.
7. Lewandrowski KU, Ransom NA. Five-year clinical outcomes with endoscopic transforaminal outside-in foraminoplasty techniques for symptomatic degenerative conditions of the lumbar spine. *J Spine Surg* 2020; 6: S54-S65.
8. Vande Kerckhove M, d'Astorg H, Ramos-Pascual S, Saffarini M, Fiere V, Szadkowski M. SPINE: high heterogeneity and no significant differences in clinical outcomes of endoscopic foraminotomy vs fusion for lumbar foraminal stenosis: a meta-analysis. *EFORT Open Rev* 2023; 8: 73-89.
9. Kang K, Rodriguez-Olaverri JC, Schwab F, Hashem J, Razi A, Farcy JP. Partial facetectomy for lumbar foraminal stenosis. *Adv Orthop* 2014; 2014: 534658.
10. Shin SH, Choi WG, Hwang BW, et al. Microscopic anterior foraminal decompression combined with anterior lumbar interbody fusion. *Spine J* 2013; 13: 1190-9.
11. Shim JH, Kim WS, Kim JH, Kim DH, Hwand JH, Park CK. Comparison of instrumented posterolateral fusion versus percutaneous pedicle screw fixation combined with anterior lumbar interbody fusion in elderly patients with L5-S1 isthmic spondylolisthesis and foraminal stenosis. *J Neurosurg Spine* 2011; 15: 311-9.
12. Cofano F, Langella F, Petrone S, et al. Clinical and radiographic performance of indirect foraminal decompression with anterior retroperitoneal lumbar approach for interbody fusion (ALIF). *Clin Neurol Neurosurg* 2021; 209: 106946.
13. Rao PJ, Maharaj MM, Phan K, Abeygunasekara ML, Mobbs RJ. Indirect foraminal decompression after anterior lumbar interbody fusion: a prospective radiographic study using a new pedicle-to-pedicle technique. *Spine J* 2015; 15: 817-24.
14. Ahn Y, Oh HK, Kim H, Lee SH, Lee HN. Percutaneous endoscopic lumbar foraminotomy: an advanced surgical technique and clinical outcomes. *Neurosurgery* 2014; 75: 124-33.
15. Yu L, Dong H, Tan H, et al. Uniportal full-endoscopic foraminotomy for lumbar foraminal stenosis: clinical characteristics and functional outcomes. *Orthop Surg* 2024; 16: 1861-70.
16. Jang JW, Lee DG, Park CK. Rationale and advantages of endoscopic spine surgery. *Int J Spine Surg* 2021; 15: S11-S20.
17. Kwon H, Park JY. The role and future of endoscopic spine surgery: a narrative review. *Neurospine* 2023; 20: 43-55.
18. Maayan O, Mai E, Kim Y, Iyer S. Overview of endoscopic spine surgery and learning curve. *Semin Spine Surg* 2024; 36:101079.
19. Xie Y, Zhou Q, Wang Y, Feng C, Fan X, Yu Y. Training to be a spinal endoscopic surgeon: what matters? *Front Surg* 2023; 10: 1116376.
20. Ramírez León JF. The motivators to endoscopic spine surgery implementation in Latin America. *J Spine Surg* 2020; 6: S45-S48.
21. Lewandrowski KU. Successful outcome after outpatient transforaminal decompression for lumbar foraminal and lateral recess stenosis: the positive predictive value of diagnostic epidural steroid injection. *Clin Neurol Neurosurg* 2018; 173: 38-45.
22. Van Isseldyk F, Liu Y, Kim JH, Correa. C, Quillo-Olvera J, Kim JS. Full-endoscopic foraminotomy in low-grade degenerative and isthmic spondylolisthesis: a patient-specific tailored approach. *Eur Spine J* 2023; 32: 2828-44.
23. Van Isseldyk F, Liu Y, Lim WJ, et al. Full-endoscopic foraminotomy in degenerative spondylolisthesis: a "module-based" approach for surgical planning and execution. J Minim Invasive *Spine Surg Tec* 2022; 7: 28-36.
24. Lewandrowski KU, de Carvalho PST, de Carvalho P, Yeung A. Minimal clinically important difference in patient-reported outcome measures with the transforaminal endoscopic decompression for lateral recess and foraminal stenosis. *Int J Spine Surg* 2020; 14: 254-66.
25. Liu Y, Van Isseldyk F, Kotheeranurak V, et al. Transforaminal endoscopic decompression for foraminal stenosis: single-arm meta-analysis and systematic review. *World Neurosurg* 2022; 168: 381-91.
26. Ahn JS, Lee HJ, Choi DJ, Lee KY, Hwang SJ. Extraforaminal approach of biportal endoscopic spinal surgery: a new endoscopic technique for transforaminal decompression and discectomy. *J Neurosurg Spine* 2018; 28: 492-8.
27. Lewandrowski KU, Yeung A. Lumbar endoscopic bony and soft tissue decompression with the hybridized inside-out approach: a review and technical note. *Neurospine* 2020; 17: S34-S43.
28. Kazarian ER, Yang JI, Kazarian GS, Kim YH. Primer on unilateral biportal endoscopic spine surgery: technical overview for beginners. *Spine J* 2026; 26: 450-6.

29. Kim HS, Wu PH, Jie Chin BZ, Jang IT. Systematic review of current literature on clinical outcomes of uniportal interlaminar contralateral endoscopic lumbar foraminotomy for foraminal stenosis. *World Neurosurg* 2022; 168: 392-7.
30. Nam HGW, Kim HS, Lee DK, Park CK, Lim KT. Percutaneous stenoscopic lumbar decompression with paramedian approach for foraminal/extraforaminal lesions. *Asian Spine J* 2019; 13: 672-81.
31. Kwon B, Moon A. Advances in endoscopic lumbar spine surgery: a comprehensive review of the techniques used for the treatment of lumbar disc herniations and spinal stenosis and lumbar spinal fusion. *Spine J* 2026; 26: 457-66.
32. Lewandrowski KU, Dowling Á, Calderaro AL, et al. Dysesthesia due to irritation of the dorsal root ganglion following lumbar transforaminal endoscopy: analysis of frequency and contributing factors. *Clin Neurol Neurosurg* 2020; 197: 106073.
33. Kim HS, Kim JY, Wu PH, Jang IT. Effect of dorsal root ganglion retraction in endoscopic lumbar decompressive surgery for foraminal pathology: a retrospective cohort study of interlaminar contralateral endoscopic lumbar foraminotomy and discectomy versus transforaminal endoscopic lumbar foraminotomy and discectomy. *World Neurosurg* 2021; 148: e101-e14.
34. Hsieh PC, Koski TR, O'Shaughnessy BA, et al. Anterior lumbar interbody fusion in comparison with transforaminal lumbar interbody fusion: implications for the restoration of foraminal height, local disc angle, lumbar lordosis, and sagittal balance. *J Neurosurg Spine* 2007; 7: 379-86.
35. Kepler CK, Sharma AK, Huang RC, et al. Indirect foraminal decompression after lateral transpsoas interbody fusion. *J Neurosurg Spine* 2012; 16: 329-33.
36. Gagliardi MJ, Guiroy AJ, Camino-Willhuber G, et al. Is indirect decompression and fusion more effective than direct decompression and fusion for treating degenerative lumbar spinal stenosis with instability? A systematic review and meta-analysis. *Global Spine J* 2023; 13: 499-511.
37. Li P, Tong Y, Chen Y, Zhang Z, Song Y. Comparison of percutaneous transforaminal endoscopic decompression and short-segment fusion in the treatment of elderly degenerative lumbar scoliosis with spinal stenosis. *BMC Musculoskelet Disord* 2021; 22: 906.