

## DISMINUCIÓN VISUAL POR HIPOVITAMINOSIS A EN NIÑOS CON SELECTIVIDAD ALIMENTARIA

NATALIA MORENO<sup>1</sup>, FLORENCIA C. LYNCH<sup>1</sup>, MARÍA A. ZALAZAR<sup>1</sup>, CARLA F. MIRANDA<sup>2</sup>,  
SOFÍA H. VIDAL<sup>2</sup>, MARISA L. ARMENO<sup>1</sup>

<sup>1</sup>Servicio de Nutrición y Diabetes, <sup>2</sup>Servicio de Oftalmología, Hospital de Pediatría S.A.M.I.C.  
Prof. Dr. Juan P. Garrahan, Buenos Aires, Argentina

**Dirección postal:** Natalia Moreno, Hospital Prof. Dr. Juan P. Garrahan, Combate de los Pozos 1881, 1245 Buenos Aires, Argentina

**E-mail:** natimoreno666@gmail.com

**Recibido:** 15-XI-2023

**Aceptado:** 14-IV-2024

### Resumen

**Introducción:** La deficiencia de vitamina A puede producir enfermedad ocular y se ha relacionado con la selectividad alimentaria en niños con trastorno del espectro autista (TEA).

**Métodos:** Se describen una serie de 13 pacientes pediátricos con compromiso oftalmológico grave como manifestación inicial de hipovitaminosis A.

**Resultados:** Con deficiencia significativa de Vitamina A, en 11 pacientes se realizaron neuroimágenes. De ellos, 8 tuvieron resultados patológicos con presencia de hiperostosis craneal. En estos se realizó punción lumbar y en 7 de los 8 pacientes se detectó hipertensión endocraneana. Todos tenían selectividad alimentaria y el 61.5 % TEA.

**Conclusiones:** La neuropatía óptica toxico-nutricional es una enfermedad poco frecuente en niños y se presenta con pérdida visual progresiva, bilateral e indolora debido al daño del nervio óptico, pudiendo generar lesión severa e irreversible del mismo. La anamnesis alimentaria permite la pesquisa temprana de deficiencias de nutrientes en niños con alimentación restrictiva, especialmente en pacientes neuro atípicos. Esto es esencial para implementar medidas de prevención y el tratamiento con vitamina A con el fin de evitar consecuencias irreversibles.

**Palabras clave:** micronutrientes, hipovitaminosis A, trastorno del espectro autista, selectividad alimentaria, disminución de la visión

### Abstract

**Decreased vision due to hypovitaminosis A in children with food selectivity**

**Introduction:** Vitamin A deficiency can cause eye disease and has been related to food selectivity in children with autism spectrum disorder (ASD).

**Methods:** A series of 13 pediatric patients with severe ophthalmological involvement as an initial manifestation of hypovitaminosis A is described.

**Results:** With significant Vitamin A deficiency, neuroimaging was performed in 11 patients. Of these, 8 had pathological findings with the presence of cranial hyperostosis. Lumbar puncture was performed in these patients and endocranial hypertension was detected in 7 of the 8 patients. All had food selectivity and 61.5% had ASD.

**Conclusions:** Toxic-nutritional optic neuropathy is a rare pathology in children and presents with progressive, bilateral and painless visual loss due to damage to the optic nerve, which can generate severe and irreversible damage to it. Food history allows early detection of nutrient deficiencies in children with restrictive feeding, especially in neuro-atypical patients. This is essential to implement preventive measures and treatment with vitamin A in order to avoid irreversible consequences.

**Key words:** micronutrientes, vitamina A deficiency, autism spectrum disorder, food preferences, vision disorders

**PUNTOS CLAVE**

- La anamnesis alimentaria resulta de vital importancia en la práctica pediátrica cotidiana, para pesquisar en forma temprana la ingesta insuficiente de nutrientes que determinen consecuencias potencialmente irreversibles en la salud. Esto resulta aún más importante en pacientes con alimentación de tipo restrictiva o selectiva, con o sin diagnóstico previo de TEA.
- La importancia de dicha recomendación se extiende a especialistas de neurología y oftalmología infantil, donde probablemente se realice la consulta inicial, dado que deberá implementarse el tratamiento con vitamina A de manera oportuna y agresiva para evitar consecuencias irreversibles.

La deficiencia de vitamina A es la forma de malnutrición que más frecuentemente puede producir enfermedad ocular. Según la OMS, esta deficiencia y la xeroftalmia son un problema de salud pública que afecta al 33% de la población infantil con mayor prevalencia en países en vías de desarrollo, ya que la principal fuente de vitamina A son los alimentos<sup>1</sup>. En los últimos años se han reportado casos con deficiencia y xeroftalmia asociados a selectividad alimentaria, mayormente en pacientes con trastorno del neurodesarrollo<sup>2</sup>.

Los trastornos alimentarios persistentes durante la infancia pueden provocar una reducción de la ingesta de alimentos e influir en la salud física o en el funcionamiento psicosocial de los niños que lo padecen. Dentro de estos trastornos, se encuentran los pacientes que presentan selectividad alimentaria y el trastorno por evitación/restricción de la ingesta de alimentos (TEAI) el cual se caracteriza por una evitación o restricción de la ingesta de alimentos que impide cubrir los requerimientos necesarios para una adecuada nutrición o para cubrir la ingesta calórica/micronutrientes diaria<sup>3</sup>. En relación a la selectividad alimentaria en niños con TEA, algunos autores han demostrado que los niños con autismo rechazan más que niños con desarrollo típico (CDT)<sup>4,5</sup>. Además, los niños con TEA consumen menos fruta, productos lácteos, verduras,

proteínas y almidón que los niños sin diagnóstico<sup>6</sup>.

La hipovitaminosis A puede generar afectación de la visión debido a su rol en la estructuración y función de fotorreceptores y en la diferenciación del epitelio corneal y de la retina. La manifestación clínica se denomina xeroftalmia, que implica ceguera nocturna, discromatopsia, manchas de Bitot conjuntivales (Fig. 1), xerosis y ulceración corneal, queratomalacia (necrosis/licuefacción), disminución de la visión con defectos en el campo visual por compromiso del nervio óptico (Fig. 2)<sup>7,8</sup>.

La neuropatía óptica tóxico-nutricional es una afección poco frecuente en niños, que se presenta con pérdida visual progresiva, bilateral e indolora, debida al daño del nervio óptico, observable en el fondo de ojos como atrofia del nervio óptico (Fig. 1). Asimismo, el daño puede visualizarse objetivamente por medio del campo visual computado y tomografía de capa de fibras nerviosas del nervio óptico (Fig. 2 y 3). Las manchas de Bitot, frecuentemente halladas en pacientes jóvenes, son un signo patognomónico de déficit de vitamina A<sup>8</sup>. Muestran una marcada mejoría al iniciar los suplementos vitamínicos (Fig. 1).

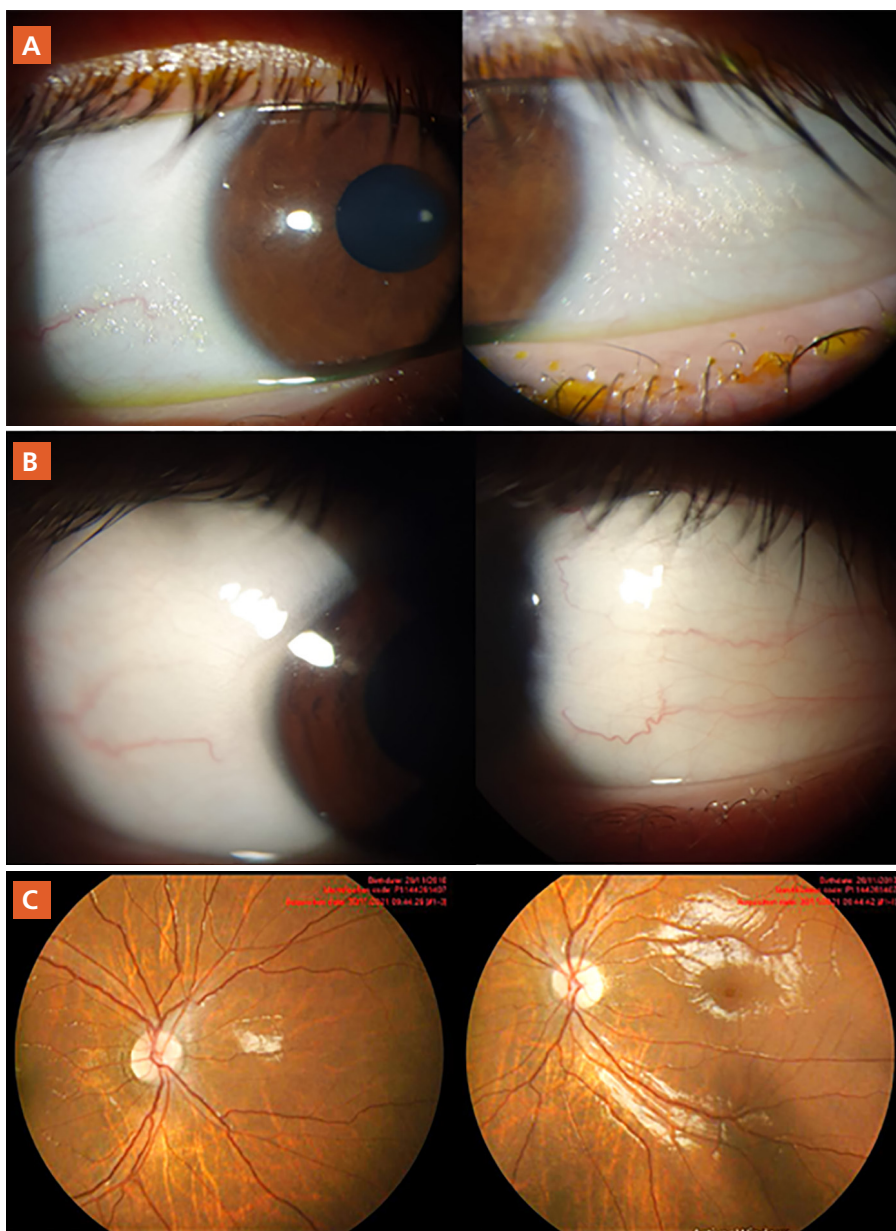
El pronóstico visual depende principalmente de la duración del déficit nutricional. La recuperación visual puede ser completa o parcial con una detección temprana e inicio oportuno del tratamiento. Además, la deficiencia de vitamina A puede provocar un desarrollo óseo alterado generando un engrosamiento denominado hiperostosis. La HTE es consecuencia de la disminución en la absorción del LCR por cambios fibróticos en la duramadre, por alteración del crecimiento de la bóveda craneal y engrosamiento anormal del hueso esponjoso craneal lo cual contribuye, entre otros mecanismos mencionados, a la afectación del nervio óptico<sup>1,9</sup>.

El objetivo del trabajo es describir una serie de casos pediátricos con compromiso oftalmológico grave como manifestación inicial de hipovitaminosis A, evaluados en un hospital de alta complejidad.

**Materiales y métodos**

Se realiza la descripción de una serie de casos, en el cual se incluyeron pacientes con compromiso oftalmoló-

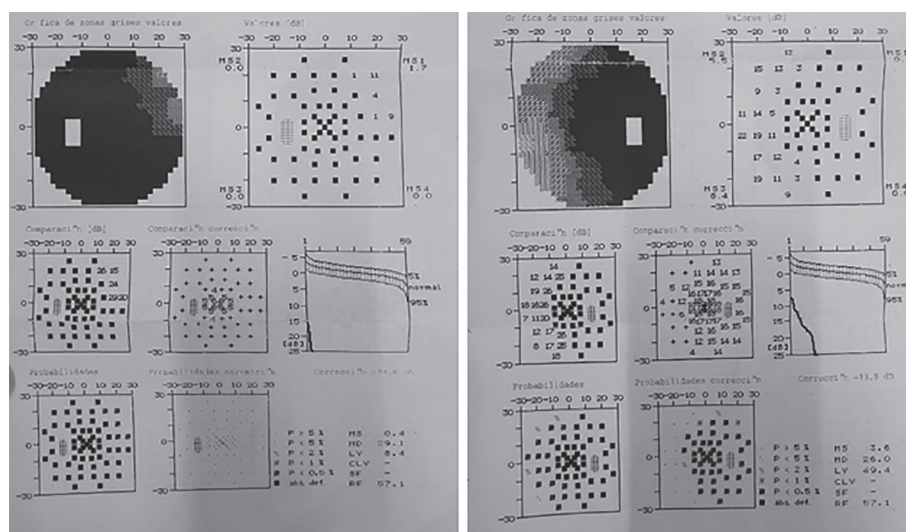
**Figura 1** | A: Presencia de lesiones conjuntivales de aspecto espumoso en ambos ojos, ubicadas a nivel de la conjuntiva bulbar en hora 3 y 9, compatible con Manchas de Bitot. B: Regresión de manchas de Bitot posterior al tratamiento nutricional. C: Fondo de ojos con papilas de bordes netos pálidas compatible con atrofia parcial del nervio óptico.



gico grave asociados a déficit de vitamina A, diagnosticados en el Hospital de Pediatría S.A.M.I.C. Prof. Dr. Juan P. Garrahan en el periodo 2018-2023. Se obtuvieron datos demográficos (sexo y edad), antropométricos (peso, talla, IMC), del neurodesarrollo, historia alimentaria, suplementación vitamínica, examen oftalmológico, presencia de hiperostosis por neuroimágenes, determinación bioquímica de micronutrientes.

Se consideró deficiencias de vitamina A a valores inferiores a 20 ug/dl, teniendo como referencia como valor normal de 20-50 ug/dl determinada por cromatografía líquida (HPLC/UFLC), vitamina E <600 mcg/dl, vitamina D <30 ng/l, vitamina K por alteración del coagulograma, vitamina B12 activa <35 pmol/l y B12 total <283 pg/ml, vitamina C <6 mg/dl, zinc <50 µg/dl, cobre <70 µg/dl, selenio <50µg/dl y anemia con hemoglobina < 2 del z score para edad.

**Figura 2** | Campo visual computado donde se observan escotomas absolutos comprometiendo la sensibilidad central y campo temporal. Pequeño remanente visual nasal mayor en el ojo derecho (imagen derecha)



### Análisis Estadístico

Para las variables cuantitativas, se describieron la media y la desviación estándar (DE) y/o la mediana con rango intercuartílico (RIC) de acuerdo a la distribución de los datos; para las categóricas, se describieron los porcentajes.

### Consideraciones éticas

Los datos obtenidos se manejaron de forma confidencial y se utilizaron exclusivamente para el cumplimiento del objetivo propuesto. Las imágenes publicadas son propiedad de los autores. Se contó con la aprobación del comité de ética de la institución.

### Resultados

Presentamos 13 casos de pacientes con afectación oftalmológica y diagnóstico de hipovitaminosis A. La mediana de edad al diagnóstico fue de 11 años (6-19), 92.3 % (12/13) eran varones. El motivo de consulta más frecuente fue la disminución de la visión, signos de conjuntivitis y proptosis. La mediana del tiempo de evolución de los síntomas fue de 4 meses (3-11). En 11 pacientes se realizaron neuroimágenes. De ellos, 8 tuvieron resultados patológicos. En estos se realizó punción lumbar y en 7 de los 8 pacientes se detectó hipertensión endocraneana determinada por aumento de la presión intracraneal > 250 mmH<sub>2</sub>O con recuento celular y de proteínas nor-

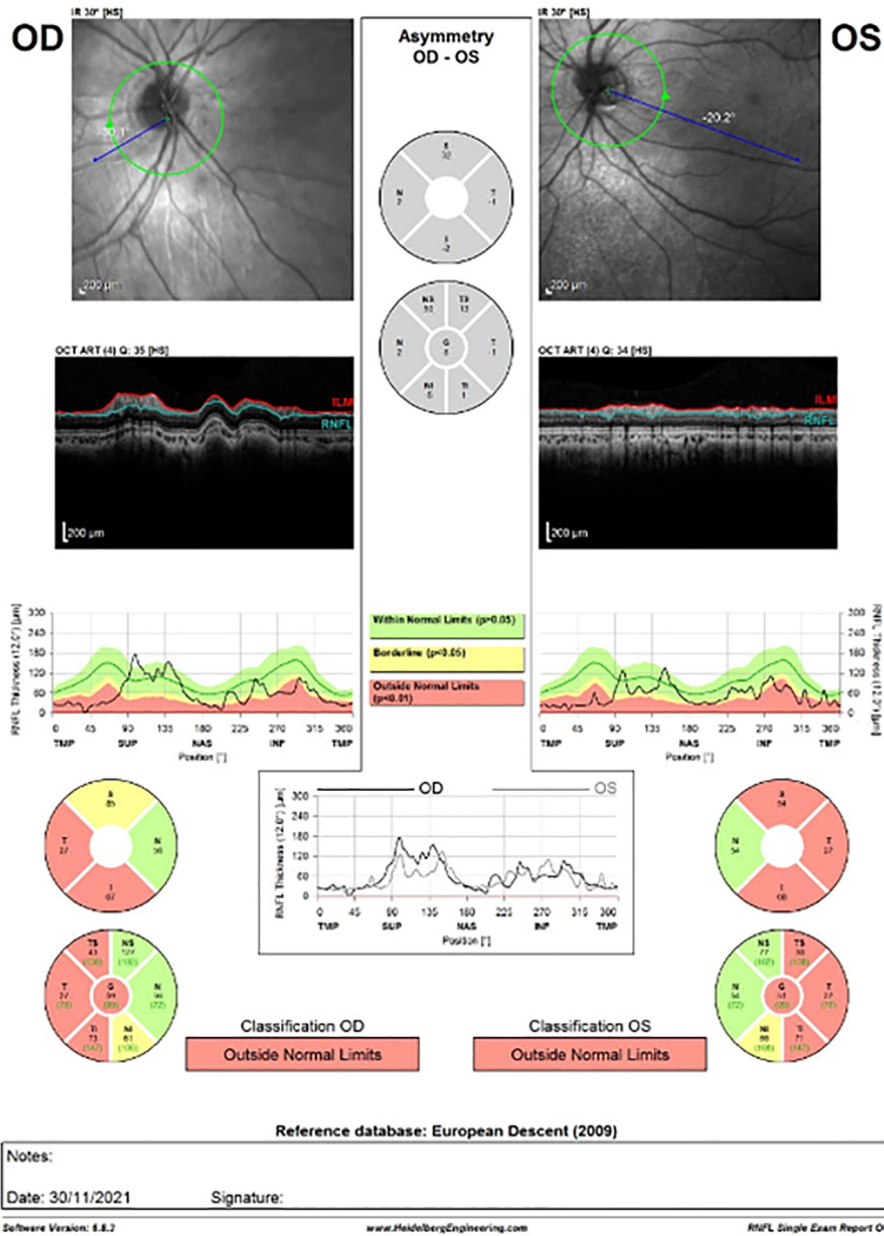
males en líquido cefalorraquídeo. El 70% (8/11) de las neuroimágenes presentaban signos de hiperostosis craneal. El resumen de manifestaciones clínicas se presenta en la Tabla 1.

Según el IMC, 46% (6/13) era eutróficos, 15.3% (2/13) presentaba bajo peso moderado, sobrepeso y obesidad y un 7.6% (1/13) sin determinar por falta de datos.

De la anamnesis alimentaria el 100% de los pacientes presentaban selectividad alimentaria, con exclusión de lácteos, frutas y verduras, con una alimentación predominantemente basada en carbohidratos. Según esos registros, se cubrían los requerimientos energéticos, pero con una franca deficiencia de vitamina A. La mediana del tiempo de selectividad fue de 5.7 años (RIC<sub>25-75</sub> 2.6-9). Si bien el 53.8% (7/13) tenía seguimiento pediátrico, ninguno recibió suplementos vitamínicos. Con respecto a la valoración del neurodesarrollo, el 61.5% (8/13) tenía TEA previamente diagnosticado.

Se determinó deficiencia bioquímica de vitamina A con dosajes iniciales de retinol sérico, con una media de 5.66 (DE +/- 2.01 µg/dl), con normalización posterior a la carga inicial del tratamiento en 10 pacientes. Se utilizó vitamina A (retinol), en formulación oral. La dosis administrada en las 48 horas fue de 50 000 U/día en 5

**Figura 3** | Tomografía de coherencia óptica (OCT), que muestra la pérdida irreversible de la capa de fibras nerviosas del nervio óptico a nivel temporal (rojo) en ambos ojos, coincidente con la afectación en el campo visual



pacientes, de 100 000 U/día en 6 y 200 000 U/día en 2. Además, se constataron otras deficiencias de micronutrientes; en el 92.3% (12/13) déficit de cianocobalamina y vitamina D, en el 46% (6/13) déficit de vitamina E, en el 7.6% (1/13) déficit de vitamina K, de vitamina C y de zinc respectivamente, en el 33.3% (2/6) déficit de cobre, en el

42.8% (3/7) déficit de selenio, en el 92.3% de los pacientes (12/13) la presencia de anemia y en el 20% (2/10) la presencia de hipoalbuminemia. Los pacientes que tuvieron deficiencia bioquímica de vitamina C e hipoalbuminemia presentaron además signos clínicos de las mismas, como escorbuto y edemas.

## Discusión

En esta serie de casos presentamos un grupo de pacientes con pérdida de la visión secundaria a deficiencia de vitamina A, hiperostosis e HTE, en su mayoría varones y exclusivamente relacionada a la selectividad alimentaria. Es de relevancia mencionar que el 73 % se diagnosticó en los últimos 2 años.

Según lo reportado hasta el momento, en nuestro conocimiento, este es el primer estudio con el mayor número de pacientes TEA que asocia esta clínica oftalmológica grave como manifestación de malnutrición<sup>2,10</sup>.

En este grupo de pacientes la consulta oftalmológica se realizó hasta 11 meses después del inicio de los síntomas, lo que conlleva en esta

instancia a presentar lesiones graves, algunas con secuelas irreversibles.

En la literatura, se han descrito pocos casos de esta asociación de identidades; disminución de la visión, hiperostosis, HTE y deficiencia nutricional. Clark y col., reportaron un niño de 8 años de edad con diagnóstico de TEA con selectividad alimentaria de larga data que presentó deficiencia de vitaminas A y D con compromiso conjuntival<sup>11</sup>. A su vez, Zayed y col., son los primeros en describir la neuropatía por hiperostosis craneal con requerimiento de descompresión quirúrgica, asumido por deficiencia de vitamina A<sup>12</sup>.

Se conoce que el 45% de los pacientes con TEA presentan desorden de la ingesta alimentaria evitativa o restrictiva, considerándose que son

**Tabla 1** | Características demográficas y clínicas de la población

Variables	Población N:13	RIC/ DE
Masculino n (%)	12 (92.3)	
Edad (años)(media-DE)	11	+/- 3.69
Peso (kg)	35.4	28-43.5
Z score (mediana)	0.94	-1.96-0.78
Talla (cm)(mediana)	136	124.75-145.75
Z score (mediana)	0.77	-1.67-0.14
IMC (mediana)	17.74	15.35-19.13
Z score (mediana)	0.16	-0.75-1.61
Diagnóstico de TEA n (%)	8 (61.5)	
Tiempo de selectividad (años)(mediana)	5.7	2,6-9
Consulta inicial en oftalmología n (%)	6 (46.1)	
Motivos de consulta oftalmológica n (%)	12 (92.3)	
Disminución de la visión	3 (23)	
Conjuntivitis	3 (23)	
Proptosis	1 (7.6)	
Leucocoria		
Examen oftalmológico n (%)	8 (62)	
Xerosis corneal	5 (38.4)	
Manchas de Bitot	3 (23)	
Ulceración/ perforación corneal	2 (15)	
Absceso corneal	11/13 (84.3)	
Neuroimágenes n (%)	8/11 (72.7)	
Hiperostosis n (%)	7/8 (87.5)	
Presencia de HTE n (%)		

TEA: trastorno del espectro autista; HTE: hipertensión endocraneana

un grupo de riesgo de esta carencia nutricional. En nuestra serie se observó una elevada proporción de pacientes con este diagnóstico<sup>13</sup>.

Con respecto al estado nutricional, la mayoría de los pacientes se encontraban eutróficos e incluso con sobrepeso u obesidad. Nuestros datos coinciden con publicaciones que describen pacientes con neuropatía por hiperostosis con un estado nutricional normal<sup>12,14,15</sup>. Otro estudio demuestra que los niños con TEA tienen mayor score Z de peso e IMC y con más deficiencias nutricionales con respecto a niños con desarrollo típico<sup>16</sup>. Esto puede deberse a que estos pacientes llegan a cubrir sus requerimientos energéticos con la ingesta de alimentos de alto valor calórico pero deficiente en micronutrientes, lo que refuerza la importancia de realizar una evaluación nutricional amplia y no sólo determinada por la antropometría.

En el tratamiento específico de la deficiencia, utilizamos vitamina A (retinol) en formulación oral, con 3 dosis diferentes debido a la falta de

consenso en la literatura y a la falta de reporte de dosis tratamiento, entre los casos con la misma asociación<sup>12,14,17</sup>. La OMS recomienda que el inicio del tratamiento debe realizarse en forma precoz, inmediatamente después de realizar el diagnóstico de xeroftalmia, indicando una dosis de 200 000 unidades por 48 h. Son pocas las publicaciones que utilizaron esta recomendación<sup>15,18,19</sup>. Al realizar el tratamiento con retinol pudimos observar una respuesta bioquímica favorable, pero no así la recuperación completa de la visión, debido al compromiso grave del nervio óptico. Como debilidad de este estudio, no contamos con un registro alimentario detallado para determinar objetivamente si se cubrían con los requerimientos diarios de vitamina A.

---

**Agradecimientos:** Agradecemos a todos los profesionales de salud del Hospital Garrahan por el seguimiento de este grupo de pacientes.

---

**Conflicto de interés de los autores:** Ninguno para declarar

## Bibliografía

1. World Health Organization. Global prevalence of vitamin A deficiency in populations at risk 1995–2005. WHO global database on vitamin A deficiency. Geneva, World Health Organization, 2009. En: <https://apps.who.int/iris/handle/10665/44110>; consultado octubre 2023.
2. Sharp WG, Postorino V, McCracken CE, et al. Dietary intake, nutrient status, and growth parameters in children with autism spectrum disorder and severe food selectivity: an electronic medical record review. *J Acad Nutr Diet* 2018; 118: 1943-50.
3. Esposito M, Mirizzi P, Fadda R, et al. Food selectivity in children with autism: guidelines for assessment and clinical Interventions. *Int J Environ Res Public Health* 2023; 14: 20: 5092.
4. Cermak SA, Curtin C, Bandini LG. Food selectivity and sensory sensitivity in children with autism spectrum disorders. *J Am Diet Assoc* 2010; 110: 238-46.
5. Marí-Bauset S, Zazpe I, Mari-Sanchis A, Llopis-González A, Morales-Suárez-Varela M. Food selectivity in autism spectrum disorders: a systematic review. *J Child Neurol* 2014; 29: 1554-61.
6. Aponte CA, Romanczyk R. Assessment of feeding problems in children with autism spectrum disorder. *Res Autism Spectr Disord* 2016; 21: 61-72.
7. Atan D. Challenges and opportunities in the diagnosis of nutritional optic neuropathy. *Expert Review Ophthalmology* 2020; 15: 67-70.
8. Das S, Chandra A. Bitot spots: a pathognomonic sign of vitamin A deficiency. *Am J Med* 2023; 136: e195-e6.
9. Hayes KC, McCombs HL, Faherty TP. The fine structure of vitamin A deficiency. II. Arachnoid granulations and CSF pressure. *Brain* 1971; 94: 213-24.
10. McAbee GN, Prieto DM, Kirby J, Santilli AM, Setty R. Permanent visual loss due to dietary vitamin A deficiency in an autistic adolescent. *J Child Neurol* 2009; 24: 1288-9.
11. Clark JH, Rhoden DK, Turner DS. Symptomatic vitamin A and D deficiencies in an eight-year-old with autism. *JPEN J Parenter Enteral Nutr* 1993; 17: 284-6.
12. Zayed MG, Hickman SJ, Batty R, McCloskey EV, Pepper IM. Unilateral compressive optic neuropathy due to skull hyperostosis secondary to nutritional vitamin A deficiency. *Clin Cases Miner Bone Metab* 2015; 12: 75-7.

13. Esteban-Figuerola P, Canals J, Fernández-Gao JC, Arija Val V. Differences in food consumption and nutritional intake between children with autism spectrum disorders and typically developing children: a meta-analysis. *Autism* 2019; 23: 1079-95.
14. Raouf S, Kodsí S, Schwartzstein H, Hymowitz M, Black K, Pomeranz HD. Bilateral optic nerve compression secondary to skull hyperostosis from vitamin A deficiency. *J AAPOS* 2021; 25: 245-7.
15. Kinlin LM, Vresk L, Friedman JN. Vision loss in a child with autism spectrum disorder. *Paediatr Child Health* 2019; 24: 148-50.
16. Shmaya Y, Eilat-Adar S, Leitner Y, Reif S, Gabis L. Nutritional deficiencies and overweight prevalence among children with autism spectrum disorder. *Res Dev Disabil* 2015; 38: 1-6.
17. Godfrey D, Stone RT, Lee M, Chitnis T, Santoro JD. Triad of hypovitaminosis A, hyperostosis, and optic neuropathy in males with autism spectrum disorders. *Nutr Neurosci* 2022; 25: 1697-703.
18. Chiu M, Watson S. Xerophthalmia and vitamin A deficiency in an autistic child with a restricted diet. *BMJ Case Rep* 2015; 2015: bcr2015209413.
19. Suplementos de vitamina A: guía para su uso en el tratamiento y la prevención de la deficiencia de vitamina A y de la xeroftalmía/preparado por un Grupo especial OMS/UNICEF/GCIVA. 2ªed. En: <https://www.who.int/es/publications/i/item/9241545062>; consultado octubre 2023.