

TRATAMIENTO EXITOSO DE LA INTOXICACIÓN POR *LEPIOTA BRUNNEOINCARNATA* EN ARGENTINA

ALDO S. SARACCO¹, BERNARDO E. LECHNER^{2,3}

¹Centro de Información y Asesoramiento Toxicológica (CIAT), Dpto. Toxicología, Ministerio de Salud, Gobierno de Mendoza, ²Universidad de Buenos Aires, Facultad de Ciencias Exactas y Naturales, Departamento de Biodiversidad y Biología Experimental, ³CONICET- Universidad de Buenos Aires, Instituto de Micología y Botánica (InMiBo), Buenos Aires, Argentina

Dirección postal: Bernardo E. Lechner, Universidad de Buenos Aires, Facultad de Ciencias Exactas y Naturales, Departamento de Biodiversidad y Biología Experimental, Intendente Güiraldes 2160, Ciudad Universitaria, 1428 Buenos Aires, Argentina

E-mail: blechner@bg.fcen.uba.ar

Recibido: 1-VI-2023

Aceptado: 9-XII-2023

Resumen

Los hongos con amatoxinas son los que generan la mayor cantidad de intoxicaciones mortales por micetismo en el planeta. Estas toxinas son producidas no solo por las especies de *Amanita*, como la muy conocida *Amanita phalloides*, sino también por otros géneros, entre los que se encuentra *Lepiota*. En este trabajo se expone el tratamiento de un paciente de 51 años con un peso de 79 kg, derivado al hospital luego de 36 h de haber ingerido hongos, los cuales fueron identificados como *Lepiota brunneoincarnata*, en nuestro conocimiento una especie hallada por primera vez en la Argentina.

El paciente presentaba malestar general, con náuseas y repetidos vómitos acompañados de dolor abdominal y diarrea. Gracias a una rápida anamnesis e identificación aproximada y temprana del hongo se le colocó sonda nasogástrica y se suministró carbón activado seriado. Además de N-acetilcisteína, fitomenadiona y penicilina G EV. El paciente fue dado de alta a los 11 días de su ingreso. Este caso realza la importancia de obtener una anamnesis correcta y suficiente sobre hongos, poder realizar un rápido análisis de ellos e iniciar un tratamiento oportuno de la intoxicación. Queda demostrado, una vez más, la importancia de tener Centros de Información y Asesoramiento Toxicológico (CIAT) con experiencia y conocimiento de micetismos.

Palabras clave: amatoxinas, *Lepiota*, micetismo, toxicología

Abstract

Successful treatment of Lepiota brunneoincarnata poisoning in Argentina

Mushrooms containing amatoxins generate the highest number of fatal mycete poisonings on the planet. These toxins are produced not only by *Amanita* species, such as the well-known *Amanita phalloides*, but also by other genera, including *Lepiota*. In this work we report the treatment of a 51-year-old male patient weighing 79 kg who was referred to the hospital after 36 h of ingesting mushrooms. The mushrooms were identified as *Lepiota brunneoincarnata*, found for the first time in Argentina.

The patient presented general malaise, nausea and repeated vomiting, abdominal pain, and diarrhea. Thanks to a quick anamnesis and early and accurate identification of the fungus, he was administered a nasogastric tube and serial activated charcoal. Additionally, N-acetylcysteine, phytomenadione and penicillin G EV were administered. The patient was discharged 11 days after admission. This case highlights the importance of obtaining a correct and sufficient anamnesis on fungi, enabling rapid analysis of them, and initiation of timely treatment for intoxication. Once again, the importance of having Toxicological Information and Advice Centers (CIAT) with experience and knowledge of micetisms is demonstrated.

Key words: amatoxins, *Lepiota*, micetism, toxicology
La responsabilidad de las amatoxinas en casi

todas las intoxicaciones por hongos pone en manifiesto su importancia. Las amatoxinas inhiben ARN polimerasa II nuclear, inhibición que da por resultado una alteración de la síntesis de proteínas y la muerte celular. Dado que el hígado es un órgano en el que la síntesis proteica y el recambio celular es elevado, el mismo sufre daño significativo en las intoxicaciones por amatoxina, que es directamente proporcional a la dosis, y que se caracteriza como una necrosis centrolobulillar que culmina, en la mayoría de los casos, en falla hepática aguda, con las consecuentes complicaciones, que incluyen trastornos de la coagulación, coma hepático e insuficiencia renal secundaria¹⁻⁴.

Las especies más conocidas causantes de micetismo por amatoxinas pertenecen al género *Amanita*, en que la mayoría de los esporomas son de tamaño mediano a grande, produciendo intoxicaciones, sobre todo en personas adultas⁵. También existen otras especies de menor tamaño, con estas mismas toxinas, pertenecientes a los géneros *Galerina* y *Lepiota*, así como también *Conocybe filaris*, que pueden ser mortales para niños, ya que se calcula que la dosis letal de la amanitina es de 0.1-0.3 mg/kg de peso⁶.

Se han descrito varias especies de *Lepiota* que poseían amanitinas (*L. brunneoincarnata*, *L. castanea*, *L. citrophyla*, *L. clypeoralloides*, *L. heimii*, *L. helveola*, *L. subincarnata*, *L. xanthophylla*)⁷. Recientemente se encontraron también en *Lepiota spiculata*⁸. A partir de la intoxicación de un paciente en Turquía de 39 años y 76 kg con *Lepiota brunneoincarnata*, Kose y col. se encontró, mediante cromatografía líquida de alta resolución en fase inversa, una concentración de aproximadamente 19.9 mg de amatoxina (10.59 mg de α -amanitina, 9.18 mg de β -amanitina y 0.16 mg de γ -amanitina) a partir de casi 30 g de hongos. Se calcula que una concentración de 0.32 mg/kg de amatoxinas es letal, en ese caso se calculó que el paciente ingirió una concentración de 0.28 mg/kg de peso⁹. Se conocen casos en los cuales la ingestión de este hongo fue letal para un paciente de 61 años¹⁰, también otro caso en el cual murieron cuatro pacientes de 3 a 15 años de edad, todos pertenecientes a la misma familia¹¹. Otros intoxicados han sobrevivido gracias al tratamiento, como un paciente de 55 años y 76 kg¹².

Se presenta en este trabajo el primer caso de intoxicación con *L. brunneoincarnata* en Mendoza, Argentina, con una dosis subletal, que fue tratado de manera oportuna y con éxito.

Caso clínico

Varón de 51 años con un peso de 79 kg, que fue derivado a hospital privado por presentar malestar general, con náuseas y repetidos vómitos acompañados de dolor abdominal y diarrea con 36 horas de evolución, que llevó a una importante pérdida de líquidos, provocando deshidratación grave e hipotensión, lo cual obligó el ingreso a sala de cuidados intensivos.

En su anamnesis, el paciente afirmó que el 15 de abril de 2020 ingirió hongos silvestres que recolectó entre cultivos de alfalfa en el terreno de su propiedad, en el Departamento de Lavalle, Provincia de Mendoza, donde las precipitaciones son escasas y las temperaturas muy extremas. El terreno presenta características de una amplia llanura con extendida presencia de suelos arenosos y salinos, donde predomina la vegetación xerófila, apta para la explotación ganadera caprina y el desarrollo de la apicultura ecológica. En ese cultivo de alfalfa se genera un microambiente que permite el crecimiento de los hongos, los que en ocasiones el paciente cosechaba para comer. En esta oportunidad observó unos hongos carnosos que cocinó y comió, el mismo día, en el almuerzo. Refirió que estaban muy ricos y que ingirió todos los preparados, no quedando nada para el resto de la familia.

El paciente continuó su relato: después de unas 10 horas de la ingesta, comenzó con dolor abdominal y náuseas, seguido de vómitos y diarrea, por lo que consultó en guardia médica de hospital zonal de baja complejidad, donde fue tratado sintomáticamente. Al día siguiente, ante la no remisión del cuadro, al que se le sumó deshidratación, se derivó en horas de la noche a un centro médico de mayor complejidad para estudio y tratamiento integral.

En la noche del 16 de abril de 2020 ingresó a la Unidad de Terapia Intensiva del Hospital Privado de la Ciudad de Mendoza con síndrome gastroenterocolítico con deposiciones sanguinolentas y deshidratación grave (presión venosa central cero cm de agua), que obligó el pase a Unidad de Cuidados Intensivos (UCI), para rehidratación parenteral con cristaloides (solución fisiológica y dextrosa al 5% en agua).

Ante la gravedad del cuadro y antecedente de ingesta reciente de hongos silvestres se comunicó al Centro de Información y Asesoramiento Toxicológico de Mendoza, donde indicaron, además de las medias de soporte vital

iniciadas, colocar sonda nasogástrica y suministrar carbón activado seriado (50 g cada 6 horas durante 4 días). Además de N-acetilcisteína (70 mg/kg cada 4 horas hasta normalización de transaminasas hepáticas), fitomenadiona (10 mg, una vez al día) y penicilina G EV (1 000 000 UI cada 4 h), para bloquear la captación de la eventual presencia de amatoxina, además de metoclopramida y omeprazol EV (40 mg/día).

Al ingreso se extrajo sangre para laboratorio y preparó al paciente para diálisis. A las 12 horas de ingreso a UCI se logró diuresis (80 ml/h).

El informe de exámenes de laboratorio de ingreso arrojó función renal alterada y transaminasas hepáticas elevadas.

Los familiares del enfermo recolectaron algunos de los hongos que él había ingerido para su identificación. Se compartió una foto con la Red Argentina de Toxicología (REDARTOX) y con un experto en micología perteneciente al Instituto de Micología y Botánica (InMiBo), quien explicó que podría tratarse de hongos del género *Lepiota*, que contienen amatoxinas, como *Amanita phalloides*.

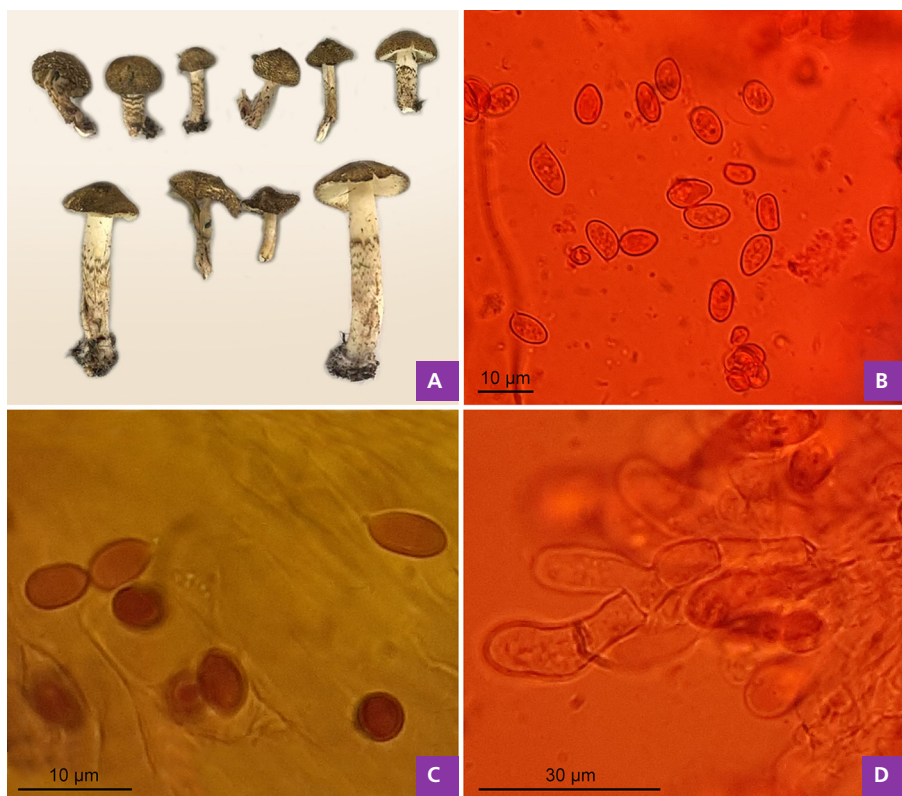
Los hongos pudieron ser remitidos vía postal al centro de Identificación de Hongos Tóxicos del InMiBo, Facultad

de Ciencias Exactas y Naturales, de la Universidad de Buenos Aires el día 21 de abril, llegando a destino el día 30 de abril, emitiéndose el informe el mismo día.

Luego de un análisis macro- y micromorfológico, se confirmó que la especie era *Lepiota brunneoincarnata* Chodat & C. Martín. El píleo (Fig. 1A) tenía de 15 a 45 mm de diámetro, convexo a plano convexo, con escamas castaño oscuras con tonos vináceos, sobre una base crémea. Pie 20-60 x 7-13 mm, blanquecino, cubierto por escamas castaño oscuras, también con tonos vináceos sobre una base crémea hasta 2/3-3/4 del mismo, siendo la última porción lisa y crémea, con laminillas libres, blanquecinas a crémeas, carne delgada, blanquecina. Esporas (Fig. 1B y C) (6.5-) 7-9 -(9.5) x 4-5 μ m, elipsoidales, hialinas, dextrinoides, basidios 32-33 x 6-7 μ m. Queilocistidios (Fig. 1 D) 20-25 x 7-8 μ m.

El día 22 de abril el paciente estaba compensado, su función renal con valores normales, transaminasas hepáticas sin aumento y amilase normal, pero continuaba con náuseas y malestar gástrico. El día 24 de abril, en mejor estado, con función renal en valores normales, transaminasas hepáticas y bilirrubina en franco descenso, persistiendo el malestar gástrico. Sus valores de tran-

Figura 1 | Macro y micromorfología de la colección de *Lepiota brunneoincarnata* de Mendoza. A: Basidiomas; B: Queilocistidios, C: Esporas en floxina (colorante de contraste). D: Esporas en Melzer (colorante con yodo que en este caso genera reacción dextrinoide)



saminasas hepáticas aumentaron dramáticamente (GOT, 435UI/L; GPT, 416UI/L) 36 horas después de haber ingerido los hongos, permaneciendo elevados los primeros seis días, ingresando luego en una tendencia general a la baja de los niveles (Tabla 1). El día 11 de internación fue dado de alta con transaminasas hepáticas normales (GOT, 36 UI/L; GPT, 40 UI/L).

El enfermo además presentó ictericia el día 3 de internación, cuando la bilirrubina total alcanzó su nivel más alto (4.01 mg/dL), disminuyendo en los días siguientes. Los valores de creatinina fueron elevados los primeros tres días del ingreso, con su nivel más alto el día dos (3.10 mg/dL), disminuyendo luego para permanecer bajos durante el resto del tratamiento, sin problemas aparentes. Los valores de creatinina y urea en sangre volvieron a la normalidad durante el seguimiento. Los tiempos de protrombina alcanzaron un máximo de 16.5 segundos el día 4, disminuyendo durante los días siguientes. Finalmente, fue dado de alta el día 27 de abril, recuperado clínicamente y con valores de laboratorio dentro de parámetros de normalidad, a los 11 días de su ingreso. El día 2 de junio, cuando fue citado para un control, se encontraba en buen estado general y su última analítica estaba en niveles normales.

Para la publicación de este caso, se obtuvo el consentimiento informado del paciente.

Discusión

Un gran número de incidentes fatales de envenenamiento por hongos macroscópicos ocurren todos los años en diferentes países, la mayoría debidos a las amatoxinas⁹. A menos que las diferencias macroscópicas sean exploradas con mucho cuidado, estos hongos pueden ser confundidos con otros comestibles (*Agaricus* spp. como

Agaricus arvensis, *Agaricus campestris* y *Agaricus silvicola*; *Leucoagaricus leucothites*, etc.).

En nuestro conocimiento, este es el primer caso de intoxicación con el hongo *Lepiota brunneoincarnata* registrado en la Argentina. Cabe destacar, además, que en la Provincia de Mendoza no se contaba con registro de casos de intoxicación por ingesta de hongos tóxicos mortales.

Si bien no se conoce con exactitud la cantidad de hongos que el paciente consumió y, en consecuencia, la concentración de amatoxinas, por las características del caso fue una intoxicación subletal, similar a otros casos antes registrados⁹.

Surge, entonces, la importancia de obtener una anamnesis correcta y suficiente sobre los hongos, poder realizar un rápido análisis de ellos, e iniciar un tratamiento oportuno de la intoxicación. Queda demostrado, una vez más, la importancia de contar con Centros de Información y Asesoramiento Toxicológico (CIAT) con experiencia y conocimiento sobre micetismos, requiriendo el conocimiento del toxíndrome para poder lograr el tratamiento adecuado. Además, es importante el trabajo en Red (REDARTOX), en regiones donde se consumen hongos crecidos naturalmente, ya que, en casos de intoxicación, es necesario un rápido análisis e identificación por expertos, que muchas veces están distantes del sitio de la intoxicación, y constituyen un nexo muy útil para brindar información a los médicos y posibilitar un tratamiento oportuno.

Agradecimientos: Se agradece a la técnica profesional Mariana Valente por la confección de la figura.

Conflicto de intereses: Ninguno para declarar

Tabla 1 | Niveles enzimáticos de bilirrubina, creatinemia y uremia medidos al paciente en diferentes días durante el tratamiento

Días	17	18	19	20	21
GOT	435 UI/L	64 UI/L	60 UI/L	24 UI/L	17 UI/L
GPT	416 UI/L	47 UI/L	58 UI/L	20 UI/L	12 UI/L
FAL	177 UI/L	250 UI/L	173 UI/L	170 UI/L	165 UI/L
Bilirrubina T	0.8 mg/dL	3.8 mg/dL	4.0 mg/dL	3.4 mg/dL	2.4 mg/dL
Bilirrubina directa	0.3 mg/dL	1.0 mg/dL	1.1 mg/dL	2.0 mg/dL	1.0 mg/dL
Bilirrubina Indirecta	0.6 mg/dL	2.8 mg/dL	2.9 mg/dL	1.4 mg/dL	1.4 mg/dL
Creatinemia	2.4 mg/dL	3.1 mg/dL	2.0 mg/dL	1.6 mg/dL	1.2 mg/dL
Uremia	1.0 g/L	0.9 g/L	0.6 g/L	0.6 g/L	0.4 g/L

Bibliografía

1. Baumann K, Muentner K, Faulstich H. Identification of structural features involved in binding of α -amanitin to a monoclonal antibody. *Biochemistry* 1993; 32): 4043-50.
2. Horgen PA, Vaisius AC, Ammirati JF. The insensitivity of mushroom nuclear RNA polymerase activity to inhibition by amatoxins. *Arch Microbiol* 2016; 118: 317-9.
3. Magdalan J, Piotrowska A, Gomulkiewicz A, Sozański T, Szelag A, Dziegiel P. Influence of commonly used clinical antidotes on antioxidant systems in human hepatocyte culture intoxicated with alpha-amanitin. *Hum Exp Toxicol* 2011; 30: 38-43.
4. Marinozzi V, Fiume L. Effects of α -amanitin on mouse and rat liver cell nuclei. *Exp Cell Res* 1971; 67: 311-22.
5. Wright JE, Albertó E. *Guía de hongos de la Región Pampeana*. I. Hongos con laminillas. Buenos Aires. L.O.L.A. 2002: 1-279.
6. Talamoni M, Cabrerizo S, Cari C, et al. Intoxicación por *Amanita phalloides*, diagnóstico y tratamiento. *Arch argent pediatr* 2006; 1044: 372-4.
7. Lechner BE. Hongos de la Argentina, comestibles vs. Tóxicos, Vol 1. Hongos con laminillas y boletáceas del Partido de Pinamar. Ediciones Mibo. 2021: 1-125.
8. Angelini C, Vizzini A, Justo A, et al. First Report of a Neotropical Agaric (*Lepiota spiculata*, Agaricales, Basidiomycota) containing lethal α -Amanitin at toxicologically relevant levels. *Front Microbiol* 2020; 11: 1833.
9. Kose M, Yilmaz I, Akata I, et al. A Case Study: Rare *Lepiota brunneoincarnata* Poisoning. *Wilderness Environ Med* 2015; 26: 350-4.
10. Puig Hernández A, Chumillas Córdoba C, Campodón Calveras J, et al. Intoxicación fatal por *Lepiota brunneoincarnata*. *An Med Int (Madrid)* 2001; 18: 481-2.
11. Mehdi BK, Mongi Z, Olfa B, et al. Four cases of deadly intoxication by *Lepiota brunneoincarnata*. *Annal Biol Clin* 2010; 68:561-7.
12. Jian S, Hong-Shun Z, Hai-Jiao L, et al. A case study of *Lepiota brunneoincarnata* poisoning with endoscopic nasobiliary drainage in Shandong, China. *Toxicon* 2019; 161: 12-6.