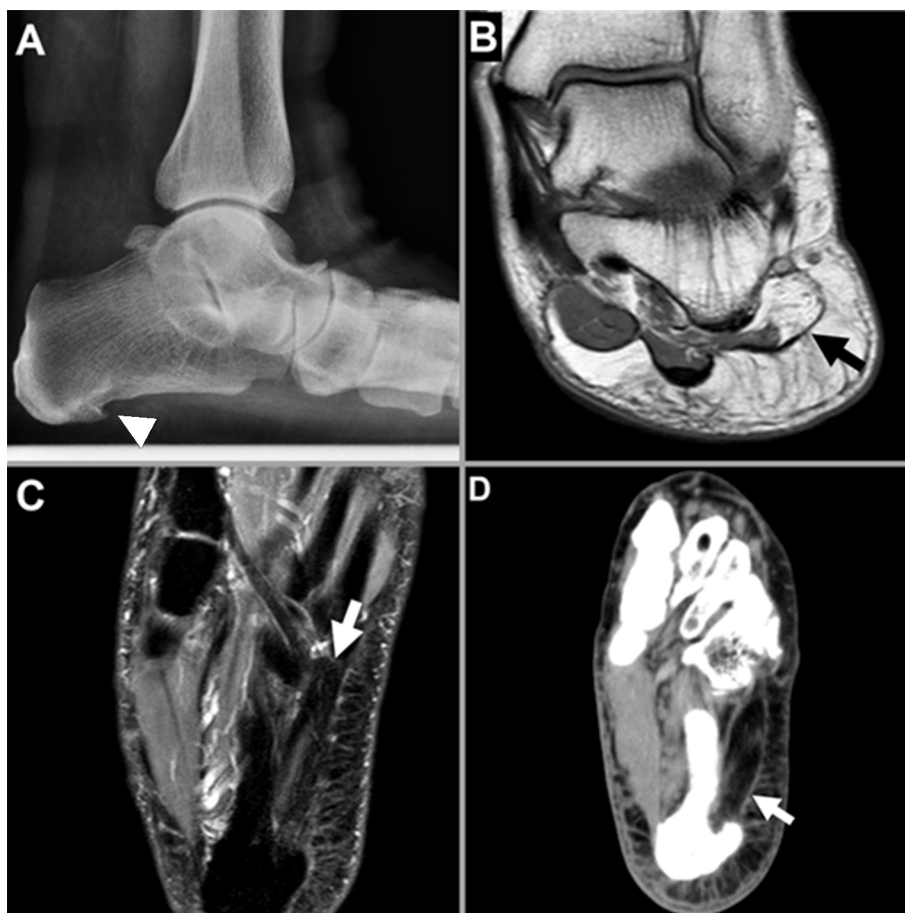

Neuropatía de Baxter: una causa de dolor del retropié

Mujer de 69 años, con índice de masa corporal de 38, en estudio por dolor crónico del retropié izquierdo sin trastornos sensitivos y con antecedentes de disfunción grave del tendón tibial posterior izquierdo en plan quirúrgico. Se solicitó radiografía (Fig. 1A), resonancia magnética secuencia DUAL TSE plano coronal (Fig. 1B), secuencia PDW SPAIR plano axial, (Fig. 1C) y tomografía computarizada (Fig. 1D). Aquí se confirmó pie plano asociado a espolón calcáneo plantar (Fig. 1A, cabeza de flecha), y se objetivó reemplazo graso del músculo abductor del quinto dedo del pie (MAQDP) (Fig. 1 B y C, flecha). La TC confirmó el reemplazo graso del MAQDP (Fig. 1D, flecha). La neuropatía de Baxter es la causa más frecuente de dolor, con origen neurogénico, del retropié. El nervio de Baxter se origina del nervio plantar lateral o del nervio tibial posterior, y brinda inervación motora al MAQDP. Cursa de medial a lateral entre el músculo abductor del Hallux y la tuberosidad calcánea. El atrapamiento del nervio de Baxter da origen a este cuadro y suele asociarse a condiciones como pie plano, espolón calcáneo plantar y/o fascitis plantar. El reemplazo graso del MAQDP ha sido descrito como hallazgo tardío de neuropatía del nervio de Baxter.

Fig. 1



Juan Bautista Del Valle

Servicio de Diagnóstico por Imágenes, Hospital Italiano de Buenos Aires, Argentina
e-mail: delvallejuanbautista@gmail.com