

BENEFICIO DE LA CIRUGÍA EN UN CASO DE CRISIS EPILÉPTICAS FOCALES MOTORAS NEGATIVAS SECUNDARIAS A DISPLASIA CORTICAL PARIETAL

PAULA IVAROLA¹, JUAN POCIECHA¹, JUAN PRINCICH²,
MARCELO BARTULUCHI³, ROBERTO CARABALLO¹

¹Servicio de Neurología, ²Servicio de Diagnóstico por Imágenes, ³Servicio de Neurocirugía,
Hospital Nacional de Pediatría Prof. Dr. Juan P. Garrahan, Buenos Aires, Argentina

Dirección postal: Paula Ivarola, Hospital Nacional de Pediatría Prof. Dr. Juan P. Garrahan, Combate de los Pozos 1881, 1245 Buenos Aires, Argentina

E-mail: dra.paulaivarola@gmail.com

Recibido: 3-III-2023

Aceptado: 6-VI-2023

Resumen

Las crisis atónicas focales son poco reconocidas como fenómenos ictales, pueden corresponder tanto a una epilepsia generalizada como a una epilepsia focal. Las áreas del cerebro implicadas en la gestión de este tipo de crisis son: el área motora negativa y las cortezas motora primaria y somatosensitiva primaria, aunque aún la neurofisiología que las genera no está aclarada. Presentamos el caso de un paciente con crisis atónicas focales farmacorresistentes en miembro superior izquierdo. Se realizó resonancia de cerebro con diagnóstico de displasia cortical parietal, se monitoreó con video EEG de scalp y luego a video EEG con electrodos profundos. Se definieron el área epileptógena y su relación con áreas elocuentes, se realizó resección quirúrgica de la lesión, logrando el control completo de las crisis.

Palabras clave: crisis atónicas, focal, displasia cortical, áreas motoras negativas, cirugía, refractaria

Abstract

Benefit of surgery in a case of negative motor focal epileptic seizures secondary to parietal cortical dysplasia

Focal atonic seizures are recognized rarely as ictal phenomena, they can correspond to both generalized epilepsy and focal epilepsy. The areas of the brain involved in the management of this type of seizure are: the

negative motor area and the primary motor and primary somatosensory cortices, although the neurophysiology that generates them is still unclear. We present the case of a patient with focal atonic seizures in the left upper limb, refractory to drug treatment. Neuroimaging was performed, a parietal cortical lesion was diagnosed. A scalp Video EEG and then a Stereo EEG was performed, defining the epileptogenic area and its relationship with eloquent areas. Surgical resection of the lesion was performed, achieving complete seizure control.

Key words: atonic seizures, focal, cortical dysplasia, negative motor areas, surgery, refractory

La primera descripción de atonía con un evento ictal, la realizó Todd en 1856, quien identificó la parálisis muscular posterior a una crisis focal, más tarde llamada parálisis de Todd¹. Con el tiempo, se definió que este signo clínico podía ser un evento crítico focal y no solo obedecer a un signo post convulsivo.

Las crisis atónicas se caracterizan por la pérdida del tono muscular, generando caídas corporales totales o segmentarias. Las mismas pueden durar una fracción de segundo lo cual favorece a la preservación de la conciencia del individuo o bien a perderla brevemente 2.

En cuanto al mecanismo fisiopatológico de este tipo de crisis Lüders y col. hicieron referencia al rol de las áreas motoras negativas en la gestión de estas crisis³. Y refirieron que tanto del área motora negativa primaria (AMNP), localizada en el giro frontal inferior (inmediatamente frente al área motora primaria) y como del área motora negativa suplementaria (AMNS), localizada en la porción mesial del giro frontal superior y anterior al área sensitivomotora suplementaria, podrían surgir los impulso eléctricos de esta clase de convulsiones^{3,4}.

El propósito de este trabajo, es el de presentar un caso clínico, caracterizado por crisis focales negativas farmacoresistentes secundarias a una displasia cortical parietal, definiendo área epileptógena mediante video electroencefalograma (video EEG) superficial y luego video EEG con electrodos profundos, y neuroimágenes, determinando el rol de las cortezas motoras negativas en la génesis de dichas crisis; y describir la notable evolución clínica posterior a la resección de la lesión y su resultado anatomopatológico.

Caso clínico

Niño de 4 años de edad, sin antecedentes de relevancia, que comenzó con crisis focales atónicas desde los dieciséis meses de vida, caracterizadas por hipotonía del miembro superior izquierdo, asociando desconexión e hipertonía del maxilar inferior en vigilia y nocturnas de debilidad, agregando, esporádicamente clonías del hombro ipsilateral. Recibió múltiples esquemas anticomiciales (carbamazepina, clobazam, levetiracetam, topiramato, oxcarbazepina y sultiamo) sin mejoría. El examen físico evidenció hemiparesia braquiocrural izquierda leve. La valoración psicopedagógica reportó un retraso leve en el neurodesarrollo (principalmente en áreas del lenguaje y la psicomotricidad fina).

Asumiendo el cuadro como una epilepsia focal con crisis atónicas farmacoresistente se realizó video EEG *scalp* para determinar el patrón electroclínico, se monitoreó durante 72 horas, mientras se mantuvo el tratamiento con oxcarbazepina y topiramato. Se registraron ocho crisis, siete en vigilia, y una bajo sueño, caracterizadas por sensación de malestar del miembros superior izquierdo, luego inmovilidad con hipotonía del mismo, seguidas de leves clonías proximales de dicho miembro, luego paresia de menos de 1 minuto de duración. El trazado interictal evidenció lentificación intermitente hemisférica izquier-

da y salvas breves de ondas lentas, con ondas agudas generalizadas, en ocasiones, esbozando punta onda generalizada con predominio izquierdo. Las crisis impresionaron ser focales simples con aura sensitiva, esta última congruente con el área parietal derecha superior.

Tras determinar el patrón eléctrico se realizó una RMN de cerebro con contraste EV, evidenciando una lesión espontáneamente hiperintensa en T2 y FLAIR en región perirrolándica posterior derecha, con pérdida de definición entre sustancia blanca/gris compatible con displasia cortical focal (Fig. 1).

Asumiendo el caso como una epilepsia focal estructural farmacoresistente, se implementó un video EEG con electrodos profundos y estimulación cortical cerebral, a fin de determinar la relación del área epileptógena con la lesión y las áreas elocuentes vecinas, así como su extensión. Los electrodos profundos se ubicaron en la lesión anterosuperior y posterior a la misma. Luego en áreas motoras y sensitivas primarias a nivel superior, medio e inferior (Fig. 2).

El EEG ictal reveló una actividad repetitiva de ondas agudas en electrodos profundos correspondientes a la lesión y súpero-anterior a la misma, luego desorganización difusa de la actividad basal y tardíamente, actividad de ritmos rápidos en electrodos profundos correspondientes a la lesión y súpero-anterior a ella.

Para el estímulo cortical se utilizó un equipo de Estimulación Cortical Integra tipo Ojeman. Parámetros: Frecuencia 50 Hz, Duración de pulso 0.5 mseg, intensidad de 0.5 a 10 mAmperes, en trenes de 5 a 10 segundos, en progresivos aumentos de 1 mAmpere. Al estimular el electrodo anterior de la lesión a 3.62 mAmperes se desencadenaron fenómenos motores negativos del miembro superior izquierdo. Con este último, se definió con exactitud el área epileptógena y se planificó el tratamiento quirúrgico evitando comprometer áreas elocuentes.

La lesión, de aspecto displásico y consistencia firme, perió área sensorial primaria, se resecó bajo microscopía óptica.

Se reconocieron aisladas neuronas dismórficas, con pérdida de la polaridad, alteración del núcleo/ citoplasma, distribución irregular de la sustancia de Nissl y células voluminosas, de núcleo grande irregular vesiculoso y citoplasma eosinofílico, de tipo *balloon* dispersas en el espesor de la corteza y sustancia blanca. Diagnóstico: Malformación del desarrollo cortical. Displasia cortical focal tipo IIB (presencia de células de *Balloon*).

Se ha firmado el correspondiente consentimiento informado por parte de la madre del paciente.

Figura 1 | RMN de cerebro en que se evidencian la lesión y su relación con las áreas motora primaria y sensitiva primaria

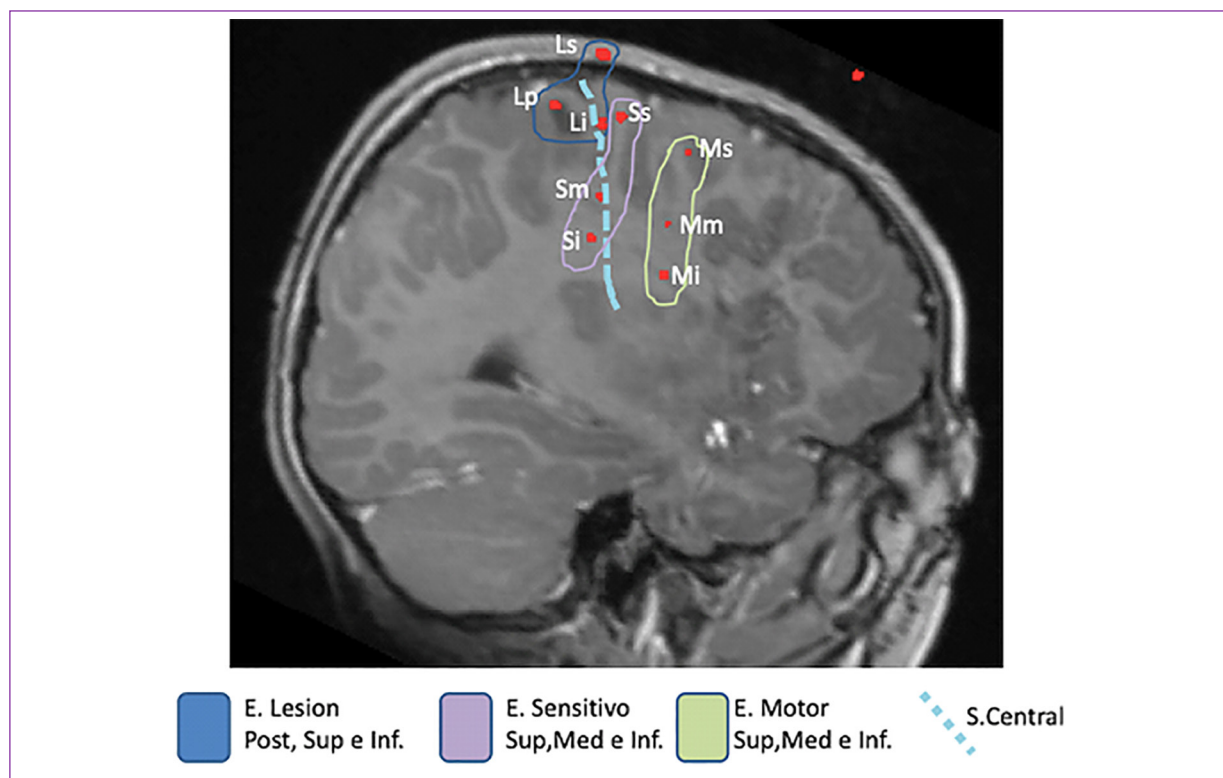
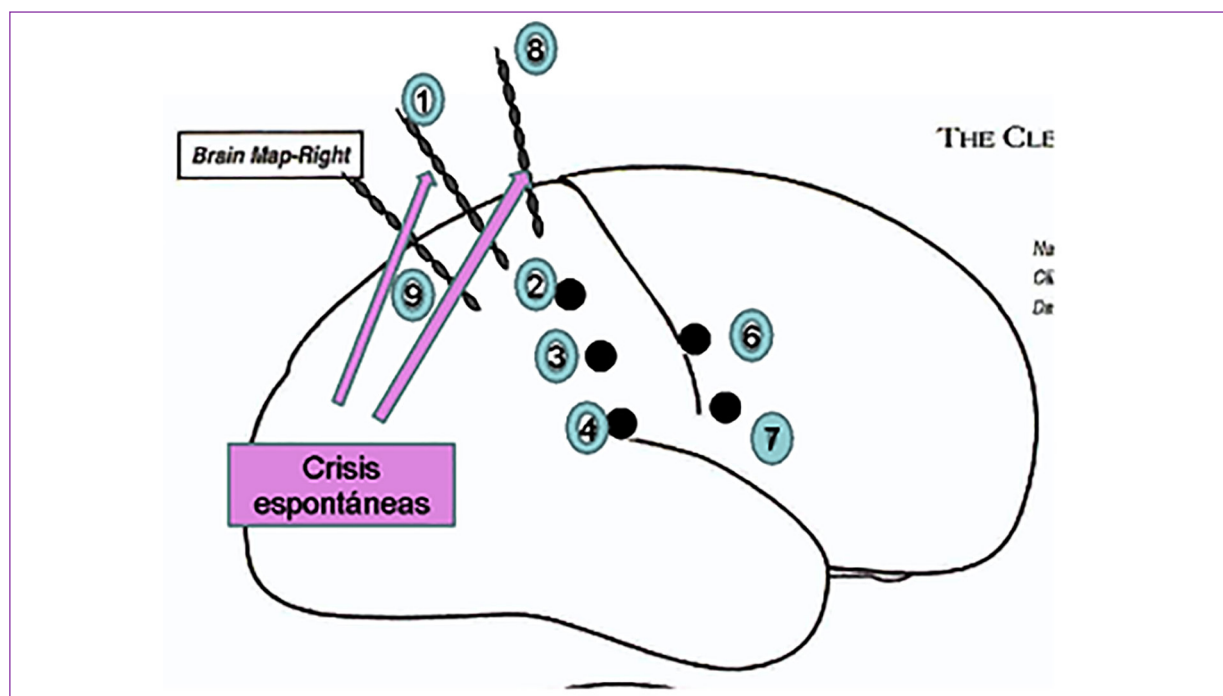


Figura 2 | Esquema en el que se grafican los electrodos profundos y se resaltan aquellos que generan crisis espontáneas



Discusión

La prevalencia de las verdaderas epilepsias farmacorresistentes en la población general es el 20%. El grupo de trabajo de la *International League Against Epilepsy* (ILAE) las definió como la falta de control de crisis con dos fármacos bien tolerados adecuadamente seleccionados en monoterapia o en combinación^{14, 15}. La epilepsia del lóbulo parietal es una entidad poco prevalente. Con frecuencia la difusión del impulso eléctrico a otros lóbulos del cerebro ocasiona dificultades para llegar al diagnóstico¹³. Cuando el foco epileptógeno se halla en la corteza parietal superior los casos pueden presentarse con crisis atónicas focales¹³. Este tipo de crisis puede presentarse con pérdida completa del tono muscular o por contracción muscular súbita de determinados grupos musculares⁵. Para caracterizar a este tipo de evento ictal es de utilidad la poligrafía, ya que se definen así las mioclonías positivas (< de 100 ms), negativas (< de 500 ms) y las clonías (< de 100 ms)⁷.

Con anterioridad Kovac y col. introdujeron el término convulsión atónica probable, si esta se diagnosticaba semiológicamente y convulsión atónica definida, si la misma tenía correlato electromiográfico⁶. Si bien las pseudocrisis también pueden presentarse con atonía, no debemos dejar de tener presente que son desencadenadas por circunstancias emocionales, tienen distintas características semiológicas y no presentan trazados EEG patológicos.

En cuanto a la fisiopatología de estas crisis, Kovac y col. atribuyeron que el estímulo de las cortezas motora primaria, somatosensitiva primaria o motoras negativas primaria y suplementaria pueden desencadenar convulsiones atónicas focales⁶. Las descargas en la corteza somatosensitiva primaria pueden activar a las áreas motoras negativas, generando atonías focales contralaterales. Además, plantean que el estímulo en las áreas negativas, genera atonía de las extremidades contralaterales, y en menor medida, ipsilaterales. Estudios en primates mostraron que el estímulo eléctrico en la corteza motora primaria puede generar respuestas tanto motoras positivas como negativas, depen-

diendo de la profundidad en la que se encuentre el mismo⁶.

Si bien se han descrito áreas relacionadas a fenómenos motores negativos en el lóbulo frontal y a áreas motoras negativas, nuestro paciente tenía una epilepsia focal estructural secundaria a una lesión parietal y las crisis correspondieron a descargas generadas por dicha lesión. La clínica de presentación con crisis atónicas focales y precedidas por parestesias nos orientó a que el foco epileptógeno correspondería al área sensitiva primaria. En la bibliografía se hace referencia al "área central" compuesta por las áreas motoras y sensitivas primarias, esta última ubicada en el circunvolución postcentral¹³. Esta área es coincidente con la ubicación de la lesión de nuestro caso.

Por lo mencionado, podríamos interpretar que existen áreas en el lóbulo parietal relacionadas a fenómenos motores negativos, o que estos últimos se producen por difusión desde el foco parietal hacia las áreas elocuentes ya conocidas. En la serie de pacientes operados de epilepsia de corteza parietal del Instituto Neurológico de Montreal el 94% presentaron auras, las más comunes fueron somatosensoriales (hormigueo/entumecimiento) y el 32% presentó crisis atónicas focales, lo cual es similar a la clínica de nuestro caso¹³. Lo cierto es que la resección de la lesión, con previa definición del foco epileptógeno, logró el control definitivo de las convulsiones sin afectar áreas elocuentes, con estadio I-A de la clasificación de Engel¹⁵.

Para concluir, debemos resaltar que las crisis somatosensitivas, seguidas de atonías unilaterales, nos orientan a una epilepsia focal probablemente parietal a descartar una lesión estructural. La resonancia nos confirmó una lesión focal parietal, cuya anatomía patológica arrojó una displasia focal tipo II B. Se realizó una evaluación prequirúrgica la cual fue mandatoria para definir la zona epileptogénica y áreas elocuentes. Luego de la intervención quirúrgica, el niño tuvo un excelente control de las crisis y sin secuelas motoras.

Conflicto de intereses: Ninguno para declarar

Bibliografía

1. Tood RB. Epileptic hemiplegic; book lectura XIV clin. Lect on paralysis. 2nd ed. London: Churchill; 1856.
2. Takeshi S, Ikeda A, Yamamoto J, et al. Partial epilepsy manifesting atonic seizure: report of two cases. *Epilepsia* 2002; 43: 1425-31.
3. Lüders HO, Dinner DS, Morris HH, Wyllie E, Camair YG. Cortical electrical stimulation in humans. The negative motor areas. *Adv Neurology* 1995; 67:115-29.
4. Zhao J, Pegah A, Adamolekun B. Partial epilepsy presenting as focal atonic seizure: a case report. *Seizure* 2010; 19: 326-9.
5. Donadio M, Ugarnes G, Segalovich M, et al. Intracranial video- EEG and surgery for focal atonic seizures. *Epileptic Disord* 2013; 15: 62-6.
6. Kovac S, Beate D. Atonic phenomena in focal seizures: Nomenclature, clinical findings and pathophysiological concepts. *Seizure* 21 2012; 516-67.
7. Matsumoto R, Ikeda A, Hitomi T, et al. Ictal monoparesis associated with lesions in the primary somatosensory area. *Neurology* 2005; 65:1476-8.
8. Maillard L, Gavaret M, Régis J, Fabrice Wendling F, Bartolomei F. Fast epileptic discharges associated with ictal negative motor phenomena. *Clin Neurophysiol* 2014; 125: 2344-8.
9. Villani F, Dámico D, Pincherle A, Tullo V, Chiapparini L, Bussone G. Prolonged focal negative motor seizures: A video-EEG study. *Epilepsia* 2006; 47: 1949-52.
10. Ikeda A, Hirasawa K, Kinoshita M, Hitomi T, Matsumoto R, Mitsueda T. Negative motor seizure arising from the negative motor área: Is it ictal apraxia? *Epilepsia* 2009; 50: 2072-84.
11. Abou-Khalil B, Fakhoury T, Jennings M, Moots P, Warner J, Kessler RM. Inhibitory motor seizures: correlation with centroparietal structural and functional abnormalities. *Acta Neurol Scand* 1995; 91: 103-8.
12. Caraballo R. Atlas de electroencefalografía en la epilepsia. 1ª ed. Buenos Aires: Editorial Médica Panamericana, 2010, p 332.
13. Caraballo R. Epilepsia en pediatría. 1ª ed. Buenos Aires: Editorial Médica Panamericana. Epilepsias focales neocorticales. 2022, p 254-6.
14. Caraballo, R. Manejo práctico de las epilepsias farmacorresistentes en pediatría. *Medicina (B Aires)* 2022; 82: (Supl. III): 7-12.
15. Bragatti M, Dos Santos Riesgo R, Ohlweiler L, Ranzan J, Tellechea Rotta N. Indicaciones quirúrgicas de la epilepsia en la niñez. *Medicina (B Aires)* 2007; 67/1: 614-22.