
Quiste del conducto de Müller intraprostático

Varón de 35 años sin antecedentes patológicos conocidos, concurre por dolor suprapúbico y rectal de aproximadamente dos meses de evolución no asociado a otra sintomatología. La RM evidencia una imagen hipointensa a nivel de la zona periférica en T1 (Fig. 1, flecha roja) e hiperintensa en T2 (Fig. 2 y 3, flecha amarilla) a nivel central, en la base, sin comunicación con la uretra, secuencias de difusión y mapa de ADC negativos. Estos hallazgos, en conjunto con la sintomatología presentada, conforman el diagnóstico de quiste de Müller intraprostático, el cual es el resultado de una regresión focal incompleta del conducto durante el desarrollo embriológico, que puede surgir desde el escroto hasta el utrículo prostático, representando una de las masas quísticas de la línea media en la pelvis masculina. A diferencia de los quistes del utrículo, se presentan en la 3°-4° década de la vida, son mayores a 10 mm y se extienden por fuera de la próstata. Suelen ser asintomáticos y requieren tratamiento (aspiración e inyección de agentes esclerosantes guiada por ecografía transrectal o cirugía) en caso de ser sintomáticos.

Fig. 1

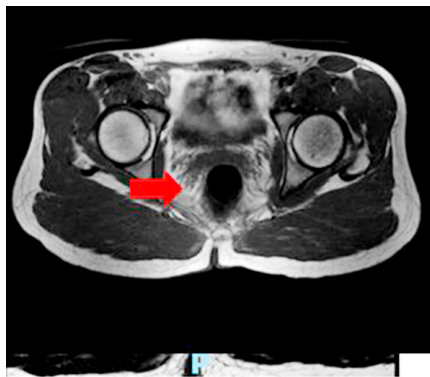

Fig. 2

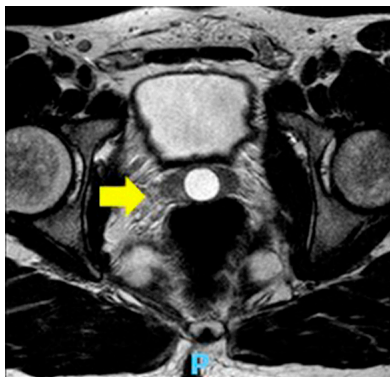
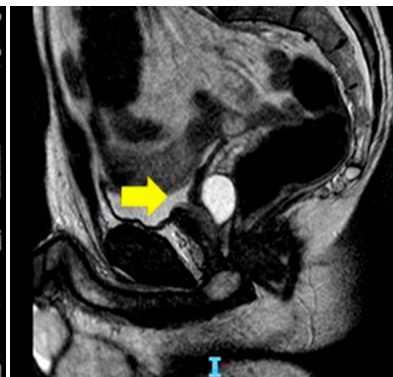


Fig. 3



Andrea Amell, Nebil Larrañaga, Nicolás Roccatagliata, Javier Vallejos
Departamento de Imágenes Centro de Educación Médica e Investigaciones Clínicas (CEMIC),
Hospital Universitario Sede Saavedra, Galván 4102, 1431 Buenos Aires, Argentina
e-mail: apamell@hotmail.com