
Absceso hepático por diseminación directa post apendicitis

Varón de 78 años, sin antecedentes médicos, consultó por astenia, hiporexia y deterioro del estado general; desde 15 días antes, dolor en fosa ilíaca derecha.

Al examen físico se constató abdomen blando, no doloroso, ruidos hidroaéreos conservados, maniobra del psoas negativa. Laboratorio: leucocitos 22 000/ml. Hemocultivos negativos. Se realizó tomografía de abdomen y pelvis con contraste endovenoso donde se identificó proceso inflamatorio del apéndice cecal de disposición retrocecal ascendente (diámetro máximo de 19 mm con alteración del tejido graso periapendicular y apendicolito de 8 mm) (Fig. 1, flecha roja). Se visualizó una colección líquida en el segmento VI hepático, de 67 × 46 mm de diámetro con refuerzo periférico postcontraste y burbuja aérea en el sector no declive (Fig. 2, flecha roja). Dicha colección comunicaba con el proceso inflamatorio apendicular a través de la gotera parietocólica derecha (entre las hojas parietal y visceral del peritoneo) y se comunicaba con el espacio subhepático derecho extendiéndose desde éste al espacio subfrénico homolateral. Se interpretó como absceso hepático por diseminación directa, fistulizante, desde el foco de apendicitis al hígado.

Se realizó drenaje percutáneo de la colección, obteniéndose cultivo positivo para *Streptococcus viridans*. Realizó tratamiento antibiótico prolongado con buena evolución clínica y del absceso. No requirió resolución quirúrgica del cuadro apendicular.

Fig. 1

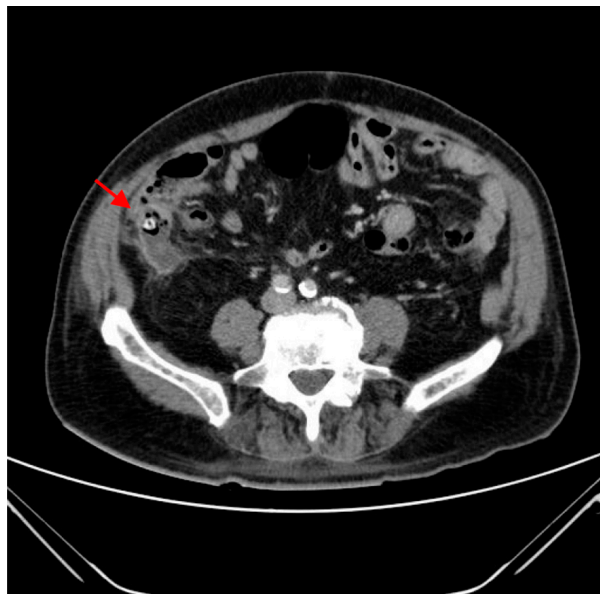
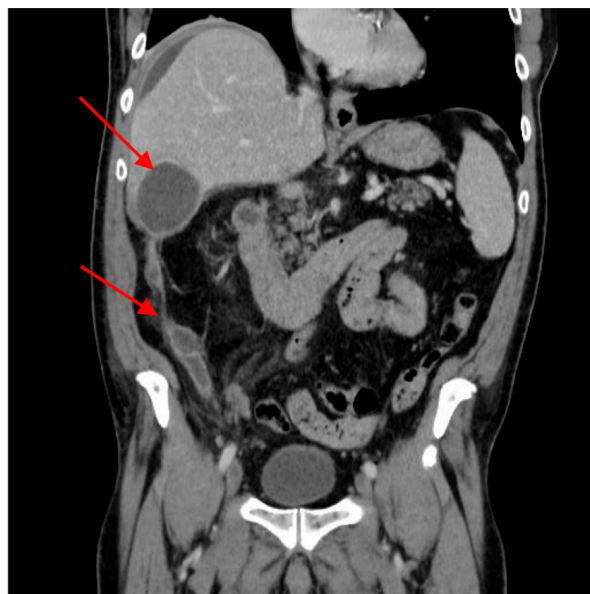

Fig. 2



Michelle Buk, Candelaria Bertuzzi, Pedro Wainer, Jorge De All
Servicio Clínica Médica, Sanatorio Otamendi, Buenos Aires, Argentina
e-mail: michubuk@gmail.com