

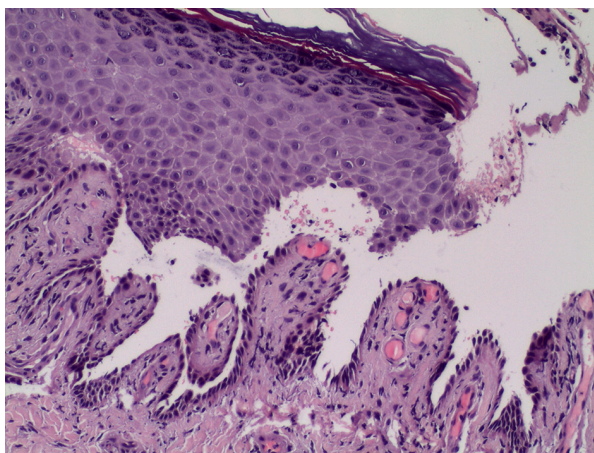
## Afectación ungueal como manifestación solitaria de pénfigo vulgar al momento del diagnóstico

Varón de 52 años sin antecedentes clínicos de interés, evaluado en Medicina Interna tras acudir a urgencias por brote de aftas orales autolimitadas, precedido por lesiones ungueales dolorosas en primer y tercer dedo de pie derecho, de mes y medio de evolución, diagnosticadas como panadizo y tratadas con antibioterapia oral. En regiones ungueal y periungueal en primer y tercer dedo del pie derecho y tercer dedo de mano izquierda se observaban lesiones eritematoso-violáceas, dolorosas, tumefactas y mal delimitadas, con hemorragia subungueal, presentando además una afectación de la lámina ungueal con hiperqueratosis, decoloración amarillenta y onicolisis distal (Fig. 1). En la exploración general solo se evidenció una lesión aftosa en mucosa yugal. El análisis histológico demostró la presencia de una dermatosis acantolítica suprabasal con ausencia de componente inflamatorio (Fig. 2). La inmunofluorescencia directa demostró la presencia de depósitos intercelulares de IgG y el estudio serológico fue positivo para los anticuerpos anti-sustancia intercelular con título 1/80. Ante estos hallazgos se estableció el diagnóstico de pénfigo vulgar con manifestación ungueal de inicio y se comenzó tratamiento con deflazacort 30 mg en pauta descendente y azatioprina 100 mg/día, con buena evolución.

Fig. 1

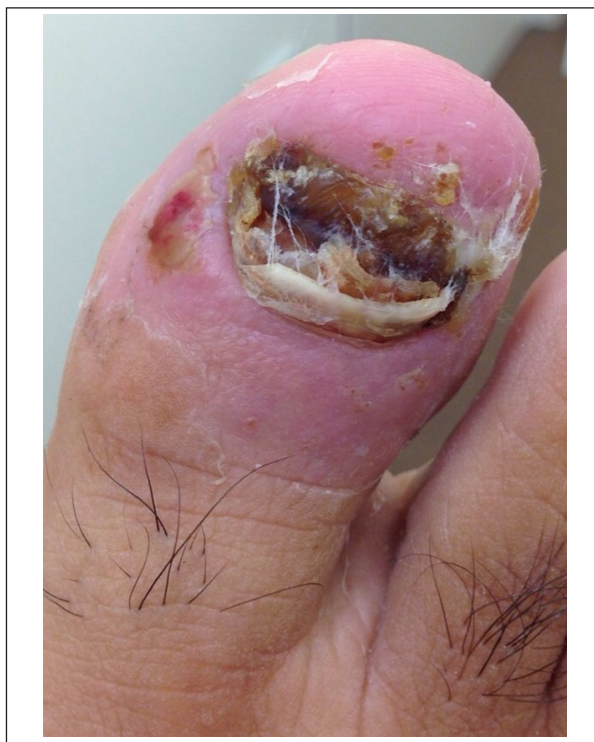

Fig. 2



Juan Ortiz Álvarez<sup>1</sup>, Alejandro Ortiz Prieto<sup>2</sup>,  
Guillermo J. Jiménez Thomas<sup>1</sup>,  
Alberto Ruiz Román<sup>3</sup>, José S. García-Morillo<sup>4</sup>  
<sup>1</sup>Unidad de Gestión Clínica de Dermatología,  
Hospital Universitario Virgen del Rocío, Sevilla,  
<sup>2</sup>Servicio de Dermatología, Hospital Universitario de  
Jerez de la Frontera, Jerez de la Frontera,  
<sup>3</sup>Unidad de Gestión Clínica de Reumatología,  
Hospital Universitario Virgen del Rocío, Sevilla,  
<sup>4</sup>Unidad de Enfermedades Autoinmunes y  
Minoritarias del Adulto, Unidad de Gestión Clínica de  
Medicina Integral, Hospital Universitario  
Virgen del Rocío, Sevilla, España  
e-mail: juan.ortiz.alvarez94@gmail.com