ISSN 1669-9106

CASUÍSTICA

MEDICINA (Buenos Aires) 2021; 81: 293-296

USO DE LA IVRABADINA PARA EL TRATAMIENTO DE LA TAQUICARDIA ECTÓPICA DE LA UNIÓN CONGÉNITA

MATEO RÍOS[1], PEDRO CHIESA[1], STELLA ARHCILLES[2], ALEJANDRO CUESTA[3], JOSÉ MANUEL MOLTEDO[4]

[1]*Servicio de Cardiología Pediátrica, Hospital Pereira Rossell, Montevideo, Uruguay,* [2]*Servicio de Cardiología Pediátrica, Hospital SAMIC Eldorado, Misiones, Argentina,* [3]*Servicio de Arritmias, ICI, MUCAM, Montevideo, Uruguay,* [4]*Servicio de Electrofisiología, Sanatorio Finochietto, Buenos Aires, Argentina*

Resumen La taquicardia ectópica de la unión en su variante congénita es una taquiarritmia pediátrica poco frecuente, que por su naturaleza incesante y su refractariedad a los agentes farmacológicos tradicionales lleva asociada una alta morbimortalidad. Se presentan los casos clínicos de dos pacientes pediátricos con diagnóstico de taquicardia ectópica de la unión congénita, que mostraron respuesta inadecuada a las alternativas de tratamiento habituales y que, en consecuencia, desarrollaron miocardiopatía dilatada y disfunción ventricular secundaria a la taquicardia sostenida. En ambos se utilizó ivabradina como alternativa farmacológica innovadora pare el control de ésta con excelente respuesta clínica.

Palabras clave: taquicardia ectópica de la unión congénita, terapia farmacológica, ivrabadina

Abstract ***Use of ivabradine for the treatment of congenital junctional ectopic tachycardia.*** The congenial form of junctional ectopic tachycardia is a rare variant of pediatric tachyarrhythmia that due to its incessant nature and its refractoriness to the traditionally used antiarrhythmic agents has a high morbimortality The clinical cases of two patients with a diagnosis of congenital junctional ectopic tachycardia with inadequate response to the regular pharmacological options, who developed dilated cardiomyopathy and ventricular dysfunction secondary to sustained tachycardia, are presented. In both ivrabadine, a new innovative option was used with excellent clinical response.

Key words: congenital junctional ectopic tachycardia, pharmacological therapy, ivabradine

La taquicardia ectópica de la unión en su variante congénita (TEUC), es una arritmia pediátrica poco frecuente pero potencialmente grave. Suele manifestarse en los primeros 6 meses de vida, incluyendo también la vida fetal, y ser de difícil manejo, debido a la refractariedad que muestra a las distintas opciones tradicionales de antiarrítmicos, tales como la amiodarona, los betabloqueantes o los fármacos del grupo IC[1-3]. De no ser adecuadamente diagnosticada y tratada, los pacientes pueden desarrollar miocardiopatía dilatada y disfunción ventricular secundarias a la taquicardia sostenida, con una consiguiente alta morbimortalidad.

El objetivo del presente trabajo es comunicar dos casos de TEUC en los cuales se utilizó una alternativa de tratamiento médico novedoso como lo es la ivrabadina para el control farmacológico de esta arritmia.

Recibido: 24-VI-2020 Aceptado: 19-XI-2020

Dirección postal: José M. Moltedo, Sanatorio Finochietto, Av. Córdoba 2678, 1187 Buenos Aires, Argentina
e-mail: jmoltedo@intramed.net

Caso clínico 1

Se presenta el caso de un paciente de sexo masculino con antecedentes de taquicardia fetal sostenida sin compromiso de la función ventricular. A las 36 semanas de edad gestacional, por la persistencia de la arritmia, se decidió la interrupción del embarazo. Se constató una frecuencia cardíaca elevada, en ocasiones de hasta 200 latidos por minuto (lpm) y se realizó un electrocardiograma (ECG) (Fig. 1) que reveló la presencia de una TEUC. Ante el diagnóstico de esta arritmia, se inició tratamiento con amiodarona 5 mg/kg/día y propranolol 3 mg/kg/día logrando una disminución de la frecuencia de la taquicardia que permitió el alta sanatorial del paciente.

Durante el seguimiento, la respuesta al tratamiento médico se mostró insatisfactoria con un control inadecuado de la frecuencia cardíaca y deterioro progresivo de la función ventricular en el ecocardiograma Doppler Color (fracción de eyección del ventrículo izquierdo de 45%). Por este motivo, se asoció flecainida 50 mg/m^2/día en tres tomas diarias al esquema terapéutico.

A pesar de la asociación de amiodarona y flecainida, a los 8 y a los 15 meses de vida, presentó dos episodios de insuficiencia cardíaca descompensada requiriendo internación para optimización del tratamiento antiarrítmico y manejo de la insuficiencia cardiaca. En una de ellas requirió ventilación mecánica y fue necesario realizarle una nueva carga con amiodarona endovenosa (EV) para un mejor control de la frecuencia cardíaca.

Debido al control inadecuado con el esquema antiarrítmico utilizado, con el consecuente deterioro en el estado hemodinámico del paciente, se decidió agregar ivrabadina a 0.05 mg/kg/dosis. Se observó una inmediata disminución de la frecuencia cardíaca, con alternancia de la taquicardia nodal con frecuencias más fisiológicas, con periodos de ritmo sinusal. A los 15 días del inicio de la ivrabadina, el ecocardiograma evidenció una normalización completa de los diámetros cavitarios y de la función ventricular. En el seguimiento continúa con ivrabadina (0.1 mg/kg/día) y amiodarona (5 mg/kg/día) en excelente estado clínico alternando períodos de ritmo sinusal con ritmo lento de la unión.

Caso clínico 2

Se presenta el caso de un paciente de sexo masculino de 12 días de vida, que es derivado luego de un control pediátrico por encontrarse taquicárdico y tener antecedentes de taquicardia fetal sostenida sin compromiso de la función ventricular seguida durante el embarazo. Al ingreso se constató taquicardia y se realizó un ECG (Fig. 2). Al ingreso el ecocardiograma evidenció función ventricular normal. Se internó en neonatología y se inició amiodarona endovenosa (EV) con cuatro cargas a 5 mg/kg/dosis y luego una infusión continua a 15 mg/kg/día, con disminución inicial de la frecuencia de la taquicardia. Por considerarse inadecuado el control de frecuencia se administró una nueva carga de amiodarona a 5 mg/kg/día y se aumentó la dosis de la infusión a 20 mg/kg/día, agregándose propranolol por vía oral a una dosis de 3mg/kg/día en tres tomas diarias, inicialmente y luego a 4 mg/kg/día.

Con el inicio de la transición de la amiodarona EV a la vía oral presentó un aumento de la frecuencia cardíaca de la TEUC y dificultad respiratoria con deterioro de la función ventricular en el ecocardiograma Doppler color. Se agregó ivrabadina a 0.05 mg/kg/dosis en dos tomas diarias con excelente respuesta. Se decidió suspender el propranolol y continuar la transición de la amiodarona a la vía oral. El ecocardiograma Doppler evidenció normalización de la función ventricular y se externó con amiodarona a 20 mg/kg/día VO e ivrabadina a 0.1 mg/kg/día con un ECG con ritmo sinusal alternando con taquicardia nodal en excelente estado general.

Discusión

La taquicardia ectópica de la unión congénita es una taquiarritmia supraventricular poco frecuente y potencialmente grave que se observa en la edad pediátrica[1-3]. Suele presentarse en los primeros 6 meses de vida incluyendo la vida fetal, y tiene como características dis-

Fig. 1.– a: Electrocardiograma de 12 derivaciones en el momento del diagnóstico del paciente número 1. Se observa una taquicardia de QRS angosto con relación VA 1 a 1 con ondas P retrógradas negativas en la cara inferior, consistente con una taquicardia ectópica de la unión con conducción VA 1 a 1. b: En el mismo paciente, luego del inicio del tratamiento con ivrabadina. Se observa una frecuencia menor de la taquicardia con disociación VA y la presencia de algunos latidos de captura sinusal

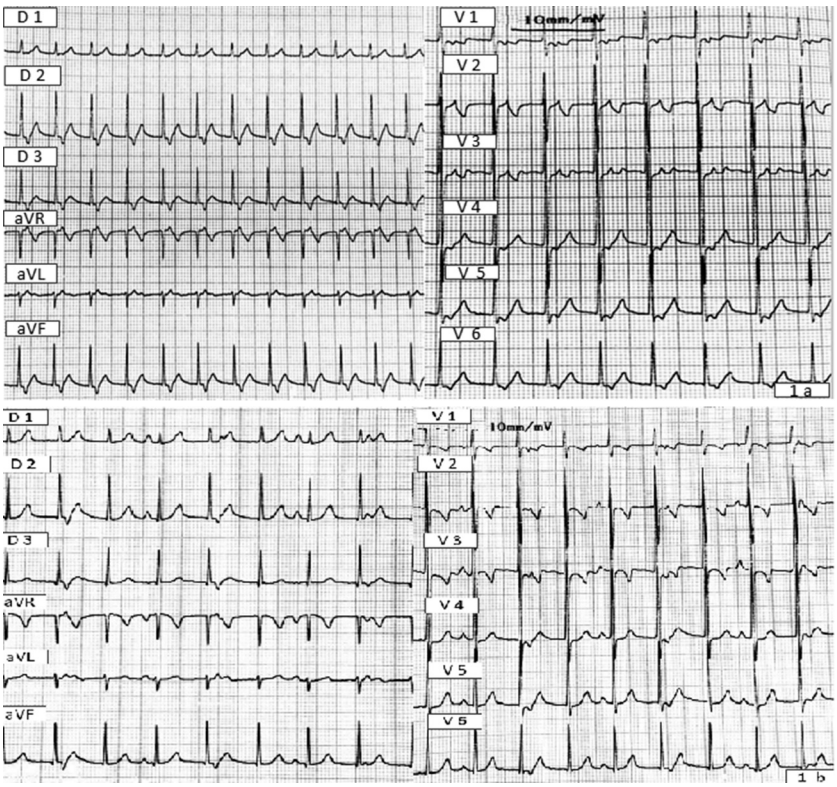

Fig. 2.– a: Electrocardiograma de 12 derivaciones del paciente número 2 en el momento del diagnóstico. Se observa una taquicardia de QRS angosto con disociación VA y latidos de captura sinusal, característicos de la taquicardia ectópica de la unión congénita. b: Trazado electrocardiográfico del mismo paciente, luego del inicio de la ivrabadina y donde se observa ritmo sinusal predominante.

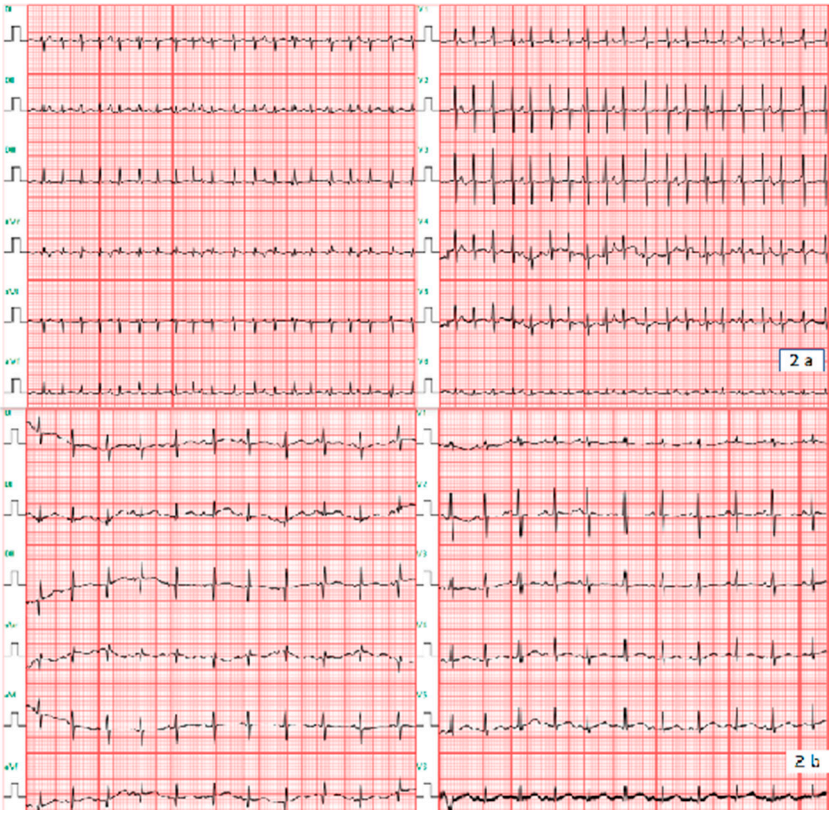

tintivas su naturaleza incesante y su refractariedad a los fármacos antiarrítmicos tradicionales[1-4]. Esto le confiere una morbimortalidad más elevada que las taquiarritmias más frecuentemente observadas en la edad pediátrica[1].

Existen dos mecanismos electrofisiológicos postulados como responsables de la TEUC, una alteración del automatismo del nodo AV o sus adyacencias o actividad gatillada. Como se mencionó anteriormente, en la mayoría de los casos es de naturaleza incesante, y como consecuencia de ello, es común el desarrollo de miocardiopatía dilatada y disfunción ventricular[1, 4].

En los dos pacientes comunicados, probablemente como consecuencia del diagnóstico precoz, no se observó la presencia de insuficiencia cardiaca en el momento del diagnóstico inicial de la TEUC. De todas formas, se observó durante el seguimiento cuando el control farmacológico de la frecuencia de la taquicardia no fue adecuado, a pesar de la utilización de combinaciones de antiarrítmicos, que incluían la amiodarona, tal como se reportó en la literatura previamente[1-4].

Series previamente reportadas describieron la dificultad para lograr el control farmacológico con las alternativas de antiarrítmicos habitualmente disponibles, siendo frecuente recurrir a la asociación de múltiples fármacos antiarrítmicos, que incluían amiodarona, betabloqueantes o fármacos del grupo IC, con los potenciales efectos adversos resultantes de la administración crónica de amiodarona o de las interacciones medicamentosas resultantes del uso de más de un antiarrítmico[4].

En los casos presentados no se logró un control adecuado con los fármacos tradicionalmente utilizados, y en consonancia con trabajos recientes, se recurrió a la ivabradina como coadyuvante[5-7]. Este fármaco es un bloqueador específico de los canales If responsables de la despolarización en fase 4 de las células miocárdicas con propiedades de marcapasos, cuya acción suele ser rápida con máximo efecto a las pocas horas de su administración y teniendo como único efecto secundario la bradicardia

En ambos pacientes, con la incorporación de la ivrabadina al esquema de tratamiento, se logró un mejor control de la frecuencia de la taquicardia obteniéndose además periodos de ritmo sinusal, algo que habitualmente no se logra con las otras drogas que permiten solo el control de la frecuencia cardíaca. La respuesta, tal como fue previamente reportado, fue muy marcada por la utilización de la droga con frecuencias cardiacas muy altas, cuando

su acción es mayor[8]. Además, en ambos casos el efecto fue casi inmediato, permitiendo la mejoría de la FEVI a los pocos días de iniciado dicho fármaco. Más aun, luego del inicio del tratamiento con ivrabadina en uno de los casos fue posible suspender otros antiarrítmicos.

El tratamiento invasivo de esta taquicardia se asocia a un riesgo mayor de bloqueo aurículo ventricular que en otros sustratos arrítmicos[1]. La buena respuesta a la ivrabadina permite la posibilidad de diferirlo, sobre todo en pacientes pequeños, cuando las complicaciones del mismo suelen ser mayores[8].

No se observaron efectos secundarios, confirmando la buena tolerancia de los pacientes y la seguridad con la cual se la puede usar, aun en pacientes que presentan deterioro de la función ventricular[8].

En conclusión, la ivrabadina constituiría una innovadora alternativa farmacológica eficaz y segura para el manejo de pacientes con taquicardia ectópica de la unión en su variante congénita, permitiendo evitar la combinación de más de dos fármacos y la necesidad precoz de tratamiento invasivo.

Conflicto de intereses: Ninguno para declarar

Bibliografía

1. Collins KK, Van Hare GF, Kertesz NJ, et al. Pediatric nonpostoperative junctional ectopic tachycardia. *J Am Coll Cardiol* 2009; 53: 690-7.
2. Sarubbi B, Musto B, V Ducceschi V, et al. Congenital junctional ectopic tachycardia in children and adolescents: a 20-year experience-based study. *Heart* 2002; 88: 188-90.
3. Villain E, Vetter VL, Marin Garcia J, et al. Evolving concepts in the management of congenital junctional ectopic tachycardia. *Circulation* 1990; 81: 1544-9.
4. Benjamin MN, Infante J, Olmedo J, Abello M, Moltedo JM. Taquicardia ectópica congénita de la unión. Manejo farmacológico en el primer año de vida. *Medicina (B Aires)* 2011; 71: 521-4.
5. Kothari SS, Kidambi BR, Juneja R. Ivabradine for congenital junctional ectopic tachycardia in siblings. *Ann Pediatr Cardiol* 2018; 11: 226-8.
6. Al-ghamdi S, Al-fayyadh MI, Hamilton RM. Potential new indication for ivabradine: treatment of a patient with congenital junctional ectopic tachycardia. *J Cardiovasc Electrophysiol* 2013; 24: 822-4.
7. Dieks J, Klehs S, Müller MJ, Paul T, et al. Adjunctive ivabradine in combination with amiodarone: A novel therapy for pediatric congenital junctional ectopic tachycardia. *Heart Rhythm* 2016; 13: 1297-302.
8. Janson CM, Tan RB, Iyer VR, et al. Ivabradine for treatment of tachyarrhythmias in children and young adults. *Heart Rhythm Case Reports* 2019; 6: 333-7.