

TOMOGRAFÍA POR EMISIÓN DE POSITRONES EN ENDOCARDITIS INFECCIOSA ASOCIADA A DISPOSITIVOS Y VÁLVULAS PROTÉSICAS

MAGALI Y. GOBBO¹, ALEJANDRO H. MERETTA¹, DANIEL ROSA¹, MARIANA CORNELI¹, GUSTAVO J. DAQUARTI¹, OSVALDO H. MASOLI¹, LAURA GRYMBERG², NÉSTOR PÉREZ BALIÑO², FRANCISCO NACINOVICH³, RICARDO RONDEROS¹

¹Departamento de Imágenes Cardiovasculares, Instituto Cardiovascular de Buenos Aires, ²Medicina Nuclear, Centro de Imágenes Médicas Buenos Aires, ³Departamento de Infectología, Instituto Cardiovascular de Buenos Aires, Argentina

Resumen La endocarditis infecciosa (EI) es una enfermedad grave y potencialmente letal. La capacidad diagnóstica de los criterios de Duke modificados es alta para válvulas nativas, pero decae en el caso de EI de válvulas protésicas o EI asociadas a dispositivos. El ecocardiograma y los hallazgos microbiológicos son fundamentales para el diagnóstico, pero pueden resultar insuficientes en este grupo de pacientes. Nuestro objetivo fue evaluar la utilidad de la tomografía por emisión de positrones y fusión con tomografía computarizada (PET/TC) en pacientes con sospecha de EI, portadores de válvulas protésicas o dispositivos intracardiacos. Se estudiaron 32 pacientes, a los cuales se les realizó un PET/CT con ¹⁸F-Flúor desoxiglucosa (¹⁸F-FDG). Se consideraron sugestivos de infección aquellos con captación intensa de tipo focal y/o heterogénea con un punto de corte de *Standard Uptake Value (SUV)* mayor o igual a 3.7. Los diagnósticos iniciales según los criterios de Duke modificados, se compararon con el diagnóstico final establecido por la Unidad de Endocarditis institucional. El agregado del PET/CT a esos criterios, proporcionó un diagnóstico concluyente en 22 de los 32 casos iniciales, reclasificando a 11 casos en EI definitivas y a otros 5 casos como negativos para ese diagnóstico. La EI continúa siendo un grave problema clínico. En aquellos casos donde los criterios de Duke no son suficientes para establecer el diagnóstico y la sospecha clínica persiste, el PET/CT puede ser una herramienta complementaria útil para aumentar la sensibilidad diagnóstica.

Palabras clave: endocarditis, tomografía de emisión de positrones, prótesis valvulares cardíacas, desfibriladores implantables

Abstract *Positron emission tomography in infective endocarditis associated with intracardiac devices and prosthetic valves.* Infective endocarditis (IE) is a serious and potentially lethal condition. The diagnostic capacity of the modified Duke criteria is high for native valves, but it declines in the case of EI of prosthetic valves or EI associated with devices. Echocardiography and microbiological findings are essential for diagnosis but may be insufficient in this group of patients. Our objective was to evaluate the usefulness of positron emission tomography and fusion with computed tomography (PET / CT) in patients with suspected IE, carriers of prosthetic valves or intracardiac devices; 32 patients were studied, who underwent PET / CT with 18F-Fluorine deoxyglucose (18F-FDG). Those with intense focal and/or heterogeneous uptake with a Standard Uptake Value (SUV) cut-off point greater than or equal to 3.7 were considered suggestive of infection. The initial diagnoses according to the modified Duke criteria were compared with the final diagnosis established by the Institutional Endocarditis Unit. The addition of PET / CT to these criteria, provided a conclusive diagnosis in 22 of the 32 initial cases reclassifying 11 cases in definitive EI; another 5 cases were negative for that diagnosis. EI continues to be a serious clinical problem. In those cases where the Duke criteria are not sufficient to establish the diagnosis and clinical suspicion persists, PET / CT can be a useful complementary tool to increase the diagnostic sensitivity.

Key words: endocarditis, positron emission tomography, cardiac valve prostheses, implantable defibrillators

La endocarditis infecciosa (EI) es una enfermedad que en nuestro país presenta entre 700 y 1700 nuevos casos

por año, con una mortalidad cercana al 25.5% según los últimos registros. Se estima que el 32.5% de los pacientes con EI, son portadores de válvulas cardíacas protésicas y/o dispositivos intracardiacos^{1,2}.

Los criterios de Duke modificados resultan muy útiles para el diagnóstico de EI de válvulas nativas, presentando una sensibilidad y especificidad cercana al 80%, pero pierden capacidad diagnóstica en el grupo de pacientes

Recibido: 25-IV-2019

Aceptado: 17-VII-2019

Dirección postal: Magali Gobbo, Instituto Cardiovascular de Buenos Aires, Blanco Encalada 1543, 1428 Buenos Aires, Argentina
e-mail: magali_gobbo@hotmail.com

con EI de válvulas derechas, de válvulas protésicas y las EI asociadas a dispositivos³.

En los últimos años, hubo un importante avance en el papel de las técnicas de imagen como métodos complementarios para facilitar el diagnóstico en este grupo de pacientes.

El PET posee una alta resolución metabólica y la CT anatómica, por lo que la combinación de ambas permite identificar zonas de inflamación e infección con mayor sensibilidad que otros métodos. Esta técnica híbrida ha demostrado ser una herramienta de diagnóstico útil en la detección de EI de pacientes con válvulas protésicas o dispositivos, convirtiéndose en un criterio mayor en el algoritmo diagnóstico de EI de las guías europeas actuales⁴. A pesar de la creciente evidencia que demuestra su utilidad, en nuestro medio la experiencia de su utilización es limitada y, hasta el momento, no se ha incorporado en la estrategia diagnóstica de las sociedades científicas de nuestro país interesadas en el tema.

Materiales y métodos

Se incluyeron 32 pacientes en forma consecutiva, a los cuales se les realizó un PET/CT con ¹⁸F-FDG por sospecha de EI, portadores de válvula protésica (biológicas y/o mecánicas) con tiempo desde la colocación del implante mayor a un año, y/o dispositivos intracardíacos (marcapasos - MCP - o cardioresfibrilador implantable - CDI).

A todos ellos se les realizó una evaluación clínica, ecocardiográfica y microbiológica que permitió clasificarlos inicialmente según los criterios de Duke modificados en EI definitiva, posible o rechazada, por el equipo multidisciplinario de endocarditis con el que cuenta nuestra institución desde 1998. La Unidad de Endocarditis (UE) está integrada por médicos infectólogos, cardiólogos clínicos, ecocardiografistas, cirujanos cardiovasculares y microbiólogos, quienes también definieron el tratamiento de cada paciente y realizaron el seguimiento.

Con el objetivo de lograr la supresión miocárdica del consumo de glucosa y evitar imágenes que pudieran confundir la evaluación de las prótesis valvulares y de los dispositivos, los pacientes recibieron 24 a 72 horas antes una dieta rica en ácidos grasos y reducida en hidratos de carbono y permanecieron en ayuno por al menos 12 horas previas a la obtención de las imágenes de PET/CT. Como complemento a la supresión, se administraron 15 minutos antes dosis bajas de heparina no fraccionada al 1% a razón de 50 UI/kg vía endovenosa, debido a su efecto secundario de estimular la liberación de ácidos grasos al torrente sanguíneo, permitiendo que los mismos sean el principal sustrato de las células miocárdicas⁵.

Se obtuvieron las imágenes metabólicas (PET), las imágenes tomográficas (CT) y la fusión de ambas. Se realizó una interpretación cualitativa de las imágenes, considerando como PET sugestivo de infección aquel con captación intensa de tipo focal y/o heterogénea; y una interpretación semicuantitativa, utilizando como punto de corte un SUV (*Standard Uptake Value*) mayor o igual a 3.7⁶.

El diagnóstico final de EI fue definido por la UE, que tomó en cuenta los resultados de las imágenes del PET/CT asociados a los datos clínicos, ecocardiográficos y microbiológicos iniciales.

Las variables categóricas fueron presentadas como porcentajes y las continuas como medianas con su correspondiente intervalo intercuartilo. Para su comparación se utilizaron los test de chi cuadrado o Fisher y Mann-Whitney, respectivamente. Para la significancia estadística se utilizó Simetría de McNemar (p: 0.0029).

Todas las hipótesis fueron testeadas a dos colas y se consideró significativa una p < 0.05. El análisis de datos fue realizado mediante SPSS para Windows 2.0 (SPSS Inc, Chicago, Ill). El estudio fue aprobado por el comité de docencia e investigación de la institución y por un comité de ética independiente.

Resultados

Se estudiaron 32 pacientes con sospecha de EI asociada a dispositivos o válvulas protésicas, clasificados inicialmente según los criterios de Duke modificados en EI definitiva (n = 5), posible (n = 23) y rechazada (n = 4). El 84% eran hombres (n = 27). El rango de edad fue de 19 a 90 años.

Dentro de las cinco EI definitivas, uno de los pacientes portaba válvula protésica biológica, otro un dispositivo (MCP/CDI) y los tres restantes portaban dispositivos más prótesis valvular. En el subgrupo de EI posible, cuatro de los pacientes eran portadores de válvula protésica biológica, otros seis portaban válvula mecánica y uno, ambos tipos. Los 12 pacientes restantes, poseían dispositivos intracardíacos (MCP/CDI), cinco de ellos combinados con prótesis valvular.

En el subgrupo de EI rechazada, de los cuatro casos, uno era portador de prótesis biológica y tres, de dispositivos (uno de ellos combinado con prótesis).

De los 23 pacientes clasificados inicialmente con diagnóstico de EI posible con ecocardiograma transesofágico (ETE) no concluyente y/o hemocultivos negativos o hemocultivos positivos para gérmenes diferentes a estreptococos del grupo *viridans* (SGV), *Streptococcus bovis*, grupo HACEK, *Staphylococcus aureus*, o enterococo⁷, el PET/CT permitió reclasificar a 16: 11 casos de EI definitiva, cinco en que la EI no fue confirmada, y siete casos que no pudieron ser reclasificados por el PET/CT, permaneciendo como EI posible (Tabla 1).

De los 11 pacientes reclasificados como EI definitiva, siete recibieron tratamiento combinado médico-quirúrgico (recambio valvular o recambio de dispositivo) y cuatro solo tratamiento médico. Todos ellos presentaron buena evolución durante el seguimiento, registrándose una única muerte en el grupo de tratamiento médico, debida a complicaciones de la EI. A los pacientes reclasificados como EI rechazada, se les discontinuó el tratamiento antibiótico y ninguno presentó complicaciones durante el seguimiento al año.

De los siete pacientes que permanecieron como EI posible, cinco eran portadores de válvula protésica y dispositivo, y si bien el PET/CT fue negativo permitió

descartar la afectación del MCP o CDI. En los otros dos casos el PET/CT identificó fenómenos embólicos a distancia (en hígado y articulación tibioastragalina) aportando un criterio adicional de los considerados “menores”. A pesar de la ausencia de captación compatible con EI (en la prótesis valvular y dispositivo intracardiaco), la misma no fue rechazada por la UE, debido a que, al momento de realizarse el estudio, los pacientes habían recibido tratamiento antibiótico prolongado. Todos ellos continuaron con tratamiento médico prolongado con buena evolución.

De los cinco casos clasificados como EI definitiva, el PET/CT permitió descartar la afectación del dispositivo en todos los pacientes portadores ($n = 4$), por lo que no fue necesario la extracción de éste, ya que no se consideró afectado (recibiendo solo tratamiento médico) y en el caso restante, se descartó complicaciones perivalvulares, en contexto de persistencia febril.

En los cuatro pacientes con EI rechazada, el PET/CT fue positivo en un caso, para endocarditis valvular protésica, no detectada por el ETE; y fue negativo en los tres restantes para captación compatible con EI, pero se diagnosticó una neumonía y un proceso linfoproliferativo. A diferencia de los PET/CT negativos de las EI posibles, ninguno de estos pacientes se encontraba bajo tratamiento antibiótico, con lo cual, la UE descartó un posible falso negativo y decidió suspender la antibioticoterapia para EI.

Basándonos en estos resultados, el agregado del PET/CT a los criterios de Duke modificados, evidenció una reclasificación del 70% de las EI posibles y del 25% de las EI rechazadas. (Mc Nemar $p = 0.0029$).

Discusión

En nuestra experiencia el PET/CT, permitió reclasificar 16 casos de las EI posibles (11 casos de EI definitiva y cinco de EI rechazada), y un caso de las EI rechazadas. Tuvo, además, un alto valor predictivo negativo para infección de MCP/CDI en el caso de las EI definitivas de válvulas protésicas combinadas con este tipo de dispositivos. Esta reclasificación implicó un cambio en la conducta

terapéutica con una influencia directa en la supervivencia de los pacientes.

Si bien, el estudio inicial de un paciente con sospecha de EI debe comenzar con una evaluación clínica, ecocardiográfica y microbiológica, nuestro trabajo aporta evidencia sobre la utilidad del PET/CT como criterio adicional para definir a las EI posibles en uno u otro grupo.

El ecocardiograma resulta fundamental, debido a su bajo costo y rápida disponibilidad. Sin embargo, un ecocardiograma negativo para hallazgos compatibles con EI no excluye el diagnóstico, principalmente si existe una alta sospecha clínica.

Los hemocultivos permiten establecer el germen causal y adecuar el tratamiento antibiótico según los hallazgos, siendo el criterio mayor de más importancia relativa⁸.

El problema diagnóstico de la EI asociada a dispositivos intracardiacos o válvulas protésicas, se plantea cuando alguno de los criterios considerados “mayores” (ecocardiograma y hemocultivos) no aportan información concluyente y los criterios menores no alcanzan para diagnosticar a la EI como definitiva. Si bien se han propuesto otros criterios menores adicionales que mejoran la sensibilidad y especificidad de los criterios de Duke modificados, en este grupo de pacientes un método de imágenes complementario podría resultar de gran ayuda para arribar al diagnóstico y planear una estrategia terapéutica apropiada⁹.

En el análisis de nuestros casos, aquellos clasificados inicialmente como EI definitiva, presentaban 2 criterios mayores positivos: hemocultivos positivos para gérmenes típicos y ETE con hallazgos compatibles con EI (Tabla 2). El principal aporte del PET/CT fue descartar afectación de dispositivos, o complicaciones peri-valvulares en aquellos con evolución tórpida.

En cambio, la mayoría de los pacientes que se encontraban inicialmente en el grupo de EI posible, presentaban un único criterio mayor positivo (ETE o hemocultivo para gérmenes típicos), asociado a uno o dos criterios menores o, solo tres criterios menores (con ETE negativo y hemocultivo negativo o positivo para gérmenes atípicos). La discordancia hallada entre los resultados del ETE y los hemocultivos fue del 64.3% para los portadores de

TABLA 1.– *Análisis de resultados, comparación entre el diagnóstico inicial según los criterios de Duke modificados y el resultado del PET/CT*

| | PET/CT positivo | PET/CT posible | PET/CT negativo | |
|-------------|--------------------|-------------------|--------------------|----|
| CD positivo | 5 | – | – | 5 |
| CD posible | 11 | 7 | 5 | 23 |
| CD negativo | – | 1 | 3 | 4 |
| | 16 | 8 | 8 | 32 |

CD: Criterios de Duke modificados; PET/CT: tomografía por emisión de positrones
CD positivo: EI definitiva; CD posible: EI posible; CD negativo: EI rechazada

TABLA 2.– Hallazgos ecocardiográficos, microbiológicos y del PET/CT en pacientes con endocarditis infecciosa definitiva según los criterios de Duke modificados

| Nº Casos | ETE (+) | Hemocultivo (+) | PET/CT |
|-----------------------------|------------------------|------------------------------------|-------------------------------|
| Prótesis valvulares (n = 1) | | | |
| 1 | Vegetación aórtica | Enterococo | Hipercaptación anular aórtica |
| Dispositivos (n = 4) | | | |
| 2 | Vegetación mitral | Estreptococo grupo <i>Viridans</i> | Negativo en TAVI y MCP |
| 3 | Vegetación aórtica | HACEK | Negativo en MCP |
| 4 | Vegetación aórtica | Enterococo | Negativo en MCP |
| 5 | Vegetación tricuspídea | Enterococo | Negativo en MCP |

HMC: hemocultivos; ETE: ecocardiograma transesofágico; PET/CT: tomografía por emisión de positrones; MCP: marcapasos; TAVI: implante valvular aórtico transcatóter; HACEK: Acrónimo de: *Haemophilus spp.*, *Aggregatibacter actinomycetemcomitans*, *Cardiobacterium hominis*, *Eikenella corrodens*, *Kingella kingae*

TABLA 3.– Hallazgos ecocardiográficos, microbiológicos y del PET/CT en los pacientes con endocarditis infecciosa posible según los criterios de Duke modificados

| Nº Casos | ETE | Hemocultivo | PET/CT |
|---------------------------------|----------|---|---|
| Prótesis valvulares (n = 11) | | | |
| 1 | Negativo | Positivo: HACEK prótesis aórtica mecánica | Positivo: Hipercaptación |
| 2 | Positivo | Negativos | Positivo: Hipercaptación catéter MCP |
| 3 | Positivo | Negativos | Positivo: Hipercaptación prótesis aórtica mecánica |
| 4 | Positivo | Negativos | Positivo: Hipercaptación prótesis aórtica biológica y mitral mecánica |
| 5 | Negativo | Positivo: Enterococo | Positivo: Hipercaptación prótesis aórtica biológica |
| 6 | Negativo | Positivo: <i>Staphylococcus bovis</i> | Negativo |
| 7 | Negativo | Positivo: <i>Staphylococcus aureus</i> | Negativo |
| 8 | Negativo | Positivo: <i>Pseudomonas aeruginosa</i> | Negativo |
| 9 | Negativo | Negativo | Negativo |
| 10 | Negativo | Negativos | Negativo |
| 11 | Positivo | Negativos | Negativo |
| Dispositivos (n = 7) | | | |
| 12 | Positivo | Negativos | Positivo: Hipercaptación en catéter de MCP |
| 13 | Negativo | Positivo: Estreptococo grupo <i>Viridans</i> | Positivo: Hipercaptación en catéter de MCP |
| 14 | Positivo | Positivo: <i>Corynebacterium</i> | Positivo: Hipercaptación en prótesis biológica sistémica |
| 15 | Negativo | Positivo: Estreptococo grupo <i>Viridans</i> | Negativo |
| 16 | Negativo | Positivo: <i>Staphylococcus bovis</i> | Negativo |
| 17 | Positivo | Negativo | Negativo |
| 18 | Negativo | Positivo: <i>Staphylococcus epidermidis</i> | Negativo |
| Dispositivo + TAVI (n = 2) | | | |
| 19 | Negativo | Positivo: <i>Streptococcus salivarius</i> | Positivo: Hipercaptación del catéter de MCP |
| 20 | Negativo | Positivo: <i>Estreptococo grupo Viridans</i> | Negativo |
| Dispositivos + prótesis (n = 3) | | | |
| 21 | Positivo | Negativos | Positivo: Hipercaptación prótesis Aórtica biológica |
| 22 | Positivo | Positivo: <i>Staphylococcus epidermidis</i> | Positivo: Hipercaptación prótesis Aórtica biológica |
| 23 | Negativo | HACEK | Negativo |

HMC: hemocultivos; ETE: ecocardiograma transesofágico; PET/CT: Tomografía por emisión de positrones; MCP: marcapasos; TAVI: implante valvular aórtico transcatóter; HACEK: Acrónimo de: *Haemophilus spp.*, *Aggregatibacter actinomycetemcomitans*, *Cardiobacterium hominis*, *Eikenella corrodens*, *Kingella kingae*

válvulas protésicas y del 77% para los portadores de dispositivos (Tabla 3).

En un subgrupo de las EI posible (16 casos) el PET/CT permitió confirmar o descartar infección protésica o de dispositivos, lo que aumentó la sensibilidad diagnóstica. En los pacientes restantes (siete casos) si bien el PET/CT fue negativo, demostró un alto valor predictivo negativo que se correlacionó con la evolución de los pacientes a los 12 meses (ninguno sufrió complicaciones ni debió retirarse el dispositivo). Con lo cual, si bien la falta de captación pudo estar influenciada por el tratamiento antibiótico prolongado, fue útil para predecir buena evolución con el tratamiento instaurado.

En el grupo de EI rechazada que incluía a pacientes con solamente dos criterios menores, el PET/CT detectó un foco de hipercaptación valvular, reclasificando a un paciente de EI rechazada a EI posible (Figura 1). Por lo que el PET/CT puede resultar útil para detectar compromisos metabólicos que no se expresan como vegetaciones o que escapan a la resolución del ETE.

Nuestros resultados, fueron similares a los obtenidos en el trabajo presentado por Pizzi y col.⁶, donde el PET/CT permitió reclasificar el 63% de las EI posibles: 44% se reclasificaron en EI definitivas y 19.5% a EI rechazadas. Posteriormente a la publicación de estos resultados, la guía de EI de la Sociedad Europea de Cardiología fue modificada, incluyendo en el algoritmo diagnóstico para los pacientes portadores de válvulas protésicas, la realización de un PET/CT en aquellos con EI posible o rechazada según los

criterios de Duke modificados, donde persiste una alta sospecha clínica y el ecocardiograma es negativo o no concluyente.

En el caso de los dispositivos intracavitarios, este método aún no tiene una fuerte recomendación en las guías de práctica clínica, aunque ya existe una aceptable evidencia de su utilidad¹⁰.

En nuestra experiencia, el PET/CT fue una herramienta útil para la reclasificación de las EI de válvula protésica como las asociadas a dispositivos, aumentando de forma significativa la sensibilidad diagnóstica de los criterios de Duke modificados, pudiendo ser considerado como una estrategia de diagnóstico complementaria en la evaluación de este tipo de pacientes.

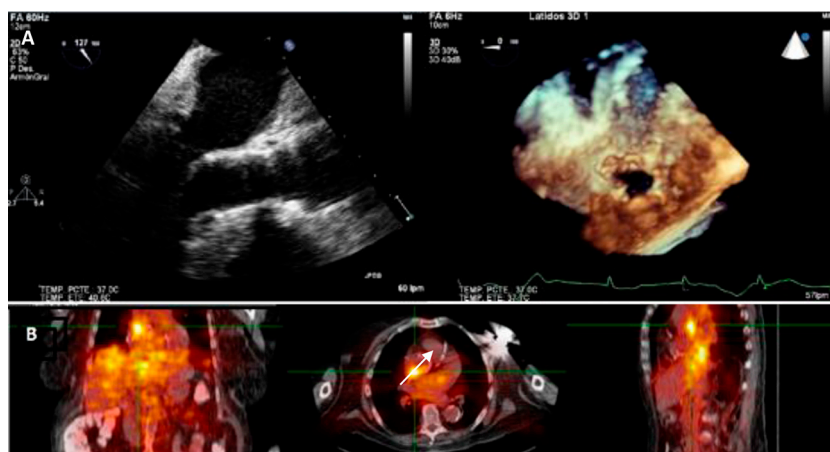
Entre las limitaciones de la investigación, es preciso mencionar que, el estudio fue unicéntrico y el número de pacientes participantes fue menor que en otras series publicadas, pero, aun así, el método demuestra resultados reproducibles.

Respecto al valor de corte del SUV, se consideró como positivo un SUV igual o mayor a 3.7 aun en pacientes que recibieron tratamiento antibiótico previo, con lo cual el resultado del PET/CT pudo verse influenciado.

Agradecimientos: Los autores agradecen la participación y colaboración del equipo de Endocarditis del Instituto Cardiovascular de Buenos Aires: Dra. Ana Iribarren (Cardiología Clínica), Dr. Pablo Fernández Oses (Infectología) y Dr. Mariano Vrancic (Cirugía Cardiovascular)

Conflicto de intereses: Ninguno para declarar

Fig. 1.— Paciente con diagnóstico de EI rechazada de acuerdo a los criterios de Duke.
A: Se observa vista transesofágica a 120° y reconstrucción tridimensional donde se identifica la endoprótesis en posición aórtica normoinserta sin imágenes sugestivas de complicaciones infecciosas. B: PET/CT con imagen hipercaptante (SUV 5,8) en región posterior de prótesis aórtica (flecha)



Bibliografía

1. Ferreiros E, Nacinovich F, Casabé JH, et al. Perfil epidemiológico, clínico y microbiológico de la endocarditis infecciosa en Argentina: una encuesta nacional. Estudio de endocarditis infecciosa en la República Argentina -2 (EIRA-2). *Am Heart J* 2006; 151: 545-52.
2. Avellana P, García Aurelio M, Swieszkowski S, et al. Endocarditis infecciosa en la República Argentina. Resultados del estudio EIRA 3. *Rev Argent Cardiol* 2018; 86: 20-8.
3. Li JS, Sexton DJ, Mick N, et al. Proposed modifications to the Duke criteria for the diagnosis of infective endocarditis. *Clin Infect Dis* 2000; 30: 633-8.
4. Habib G, Lancellotti P, Antunes M, et al. 2015 ESC Guidelines for the management of infective endocarditis. The task force for the management of infective endocarditis of the European Society of cardiology (ESC). Endorsed by: European Association for Cardio- Thoracic Surgery (EACTS), the European association of Nuclear Medicine (EANM). *Eur Heart J* 2015; 36: 3075-128.
5. Harisankar C, Mittal B, Agrawal K, et al. Utility of high fat and low carbohydrate diet in suppressing myocardial FDG uptake. *J Nucl Cardiol* 2011; 18: 926-36.
6. Pizzi M, Roque A, Fernández-Hidalgo N, et al. Improving the diagnosis of infective endocarditis in prosthetic valves and intracardiac devices with ¹⁸F-fluorodeoxyglucose positron emission tomography/ computed tomography angiography. *Circulation* 2015; 132: 1113-26.
7. Casabé J, Giunta G, Varini S, et al. Consenso de Endocarditis Infecciosa. *Rev Argent Cardiol* 2016; 84: 1-49.
8. Sociedad Argentina Cardiología y Sociedad Argentina de Infectología. Consenso de Endocarditis Infecciosa. *Rev Argent Cardiol* 2002; 70: 1-62.
9. Perez-Vazquez A, Fariñas MC, García-Palomo JD, Bernal JM, Revuelta JM, Gonzalez-Macías J. Evaluation of the Duke criteria in 93 episodes prosthetic valve endocarditis: could sensitivity be improved? *Arch Int Med* 2000; 160: 1185-91.
10. Lancellotti P, Habib G, Oury C, et al. Positron emission tomography/ computed tomography imagining in device infective endocarditis. *Circulation* 2015; 132: 1076-80.

- - - -

Mirar, ver y fijarse son maneras distintas de usar el órgano de la vista, cada cual con su intensidad propia, hasta en las degeneraciones, por ejemplo mirar sin ver, cuando una persona se encuentra ensimismada, situación común en las antiguas novelas, o ver y no enterarse, si los ojos por cansancio o por hastío se defienden de sobrecargas incómodas. Solo el fijarse puede llegar a ser visión plena, cuando en un punto determinado o sucesivamente la atención se concentra, lo que tanto sucederá por efecto de una deliberación de la voluntad cuando por una especie de estado sinestésico involuntario en el que lo visto solicita ser visto nuevamente, pasando así de una sensación a otra, reteniendo, arrastrando la mirada, como si la imagen tuviera que reproducirse en dos lugares distintos del cerebro con diferencia temporal de una centésima de segundo, primero la señal simplificada, luego el dibujo riguroso, la definición nítida, imperiosa, de un grueso como de latón brillante, en una puerta oscura, barnizada, que súbitamente se convierte en presencia absoluta.

José Saramago (1922-2010)

Historia del cerco de Lisboa, traducción castellana de Basilio Losada de História do Cerco de Lisboa (1989), Barcelona: Seix Barral, 1990, pp 148-9