
 Fístula cavernosa carotídea con trastornos oculares bilaterales

Mujer de 51 años con antecedentes de lesión cerebral traumática y diagnóstico de fístula cavernosa carotídea directa (de alto flujo). Presentó trastornos oculares en ambos ojos, con quemosis significativa (Fig. 1 A), consecuencia de la congestión venosa asociada. La angiografía cerebral confirmó el diagnóstico y mostró comunicación entre la carótida y los senos cavernosos por los senos intercavernosos (Fig. 1 B y C). Fue tratada con un globo desprendible en el seno cavernoso derecho, se cerró la fístula (Fig. 2 A y B), y mejoraron los cambios oculares (Fig. 2 C).

La fístula cavernosa carotídea directa puede causar proptosis, trastornos de la visión, quemosis en ambos ojos, el tratamiento endovascular es el estándar. Este se puede hacer por vía transvenosa o transarterial, con la posibilidad de utilizar diferentes dispositivos. En el presente caso, se utilizó un balón desmontable.

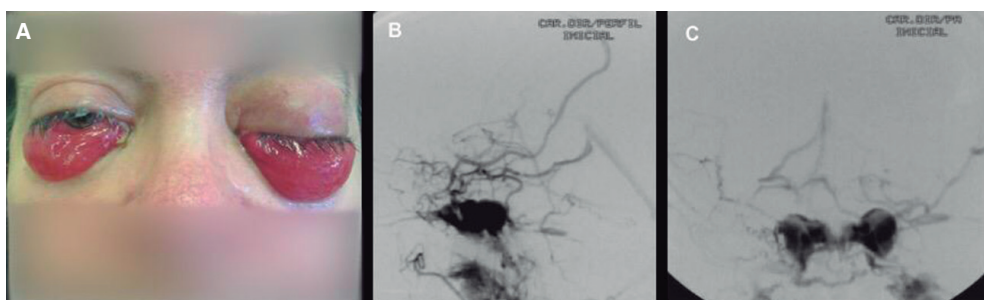


Fig. 1

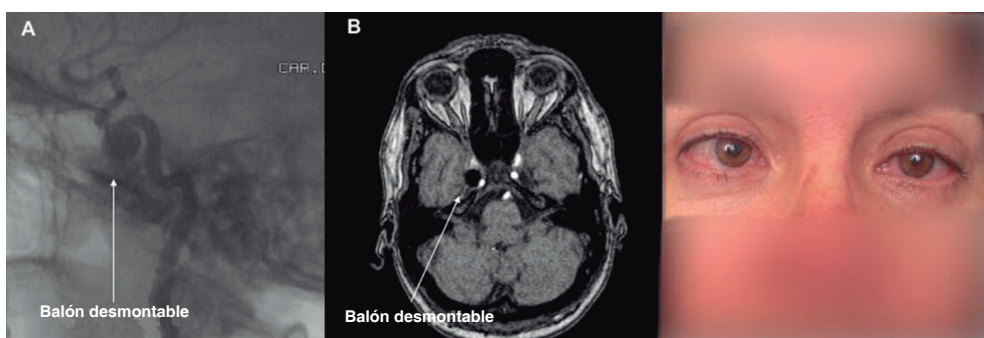

Fig. 2

*João Miguel de Almeida Silva, Guilherme B. de Aguiar,
José Carlos E. Veiga, Maurício Jory, Mario L.M. Conti*

Departamento de Cirugía, Servicio de Neurocirugía, Faculdade de Ciências Médicas da
Santa Casa de São Paulo, São Paulo, SP, Brasil
e-mail: guilhermebraguiar@yahoo.com.br