

REVASCULARIZACION RENAL Y RECUPERACION DE LA FUNCION EN PACIENTES EN DIALISIS

ALDO BRACCO, SERGIO A. GARRIDO, JORGE VALDECANTOS

División Cirugía Vasculár, Hospital de Clínicas José de San Martín, Facultad de Medicina, Universidad de Buenos Aires

Resumen Se realizó una revisión bibliográfica sobre la recuperación de la función con la reperusión del riñón isquémico en dializados por ese motivo, encontrándose solamente 57 pacientes, número exiguo pues se estima que la nefropatía isquémica es la causa de insuficiencia en el 5% al 15% de los dializados, y la posibilidad de revertirla está bien establecida. La etiología más frecuente fue la arteriosclerosis; predominó en enfermos mayores de 60 años, con arteriosclerosis en otros territorios, que empeoraron su hipertensión arterial y/o presentaron episodios de insuficiencia renal y/o cardíaca aguda, a veces de difícil tratamiento sin la revascularización. Se recuperaron riñones con tiempos variables de isquemia preoperatoria, (días a 13 meses de diálisis, promedio 30,5 días), con riñones menores de 9 u 8 cm y aun de 7 cm, flujo renal ausente, curvas planas o ausencia de nefrograma en estudios radioisotópicos o sin colaterales ni lecho distal en la arteriografía. La oclusión arterial total fue más frecuente que la estenosis. Treinta y cinco por ciento de los pacientes revascularizados recuperaron la función en forma inmediata, 52% requirió diálisis transitoria, y sólo el 12.2% no se recuperó. La hipertensión mejoró o se controló con 1 o 2 drogas. Los buenos resultados se mantuvieron durante períodos prolongados. Con una selección clínica adecuada, la revascularización puede mejorar rápidamente la función renal de enfermos dializados por nefropatía isquémica, mejorando substancialmente el pronóstico y la calidad de vida de muchos de ellos.

Abstract *Restoration of renal flow and recovery of function in ischemic nephropathy in dialyzed patients.*

The available literature was reviewed to analyze the indications and results of the surgical restoration of flow to ischemic kidneys in dialyzed patients with ischemic nephropathy. Only 57 were found, a small number compared with the estimated percentage (5 to 15%) of ischemic insufficiency in dialyzed patients. Atherosclerosis was the main cause of ischemia and most patients were over the seventh decade of life. Common clinical findings were uncontrolled hypertension and/or acute cardiac failure, symptomatic atherosclerotic disease in other areas and rapid deterioration of renal function. Kidneys recovered after variable periods of ischemia (days to 13 months of dialysis, mean 30.5 days), with small size, 9, 8 or even 7 cm, absent nephrograms or flat flow curves in isotopic studies or without distal arteries and/or collaterals in the angiogram. Total arterial occlusion was more frequent than stenosis. After surgery the patients recovered immediately (35%) or required transitory dialysis (52%); in a few (12.2%) function was not restored. Hypertension improved or was cured in almost all patients. The good results persisted during long periods. A better knowledge of the disease, early detection and treatment, will improve the quality of life and survival of patients with ischemic nephropathy.

Key words: ischemic nephropathy, dialysis, recovery of renal function, renal revascularization

El riñón tiene la notable capacidad de permanecer viable —y aún producir hipertensión mediada por renina— durante largos períodos con un flujo sanguíneo muy bajo e inferior al necesario para mantener la excreción. Esta capacidad fue demostrada experimentalmente por Morris y col.¹ en 1958 y en pacientes por Morris y col.² en 1962, Brest y col.³ en 1964 y Thomas y col.⁴ en 1969 quienes presentaron casos aislados de recuperación funcional luego de la revascularización realizada horas o días después de la oclusión de la arteria renal. Las series más recientes se refieren a enfermos con lesiones de uno o

ambos riñones y diferentes grados de insuficiencia y reúnen mayor número de pacientes, pero éste sigue siendo muy inferior al esperado pues se estima que la insuficiencia renal por isquemia o nefropatía isquémica es la causa del 5 al 15% de las diálisis por insuficiencia renal crónica⁵. Hasta 1997, sólo se habían publicado cincuenta y siete enfermos dializados que fueron revascularizados para corregir la insuficiencia renal. En esta revisión se efectuará el análisis de las características y evolución clínica de estos pacientes haciendo énfasis en aspectos establecidos o controvertidos referidos a la selección clínica de los enfermos que deben estudiarse, el valor predictivo de los exámenes complementarios, los límites del período isquémico y la preservación de la estructura que permitan pronosticar la recuperación del riñón sin función. Se describirán los procedimientos quirúrgicos utilizados y resultados inmediatos y alejados de

Recibido: 12-XI-1997

Aceptado: 24-VI-1998

Dirección postal: Dr. Aldo Bracco, Juncal 1350, 1062 Buenos Aires, Argentina

Fax: 54-1-953-4443; E-mail: bracco@sattlink.com.ar

la revascularización en pacientes dializados por nefropatía isquémica.

Prevalencia y evolución de la nefropatía isquémica

Los datos sobre la prevalencia y la evolución de la nefropatía isquémica son incompletos; se obtuvieron a partir de pequeños grupos de pacientes muy seleccionados y no existen estudios sistemáticos de poblaciones. Utilizando ultrasonografía dúplex en veintiún enfermos no dependientes de diálisis, con creatinina mayor de 2 mg%, O'Neil y col. encontraron un paciente con lesión bilateral de la arteria renal y dos con estenosis severa unilateral (14%)⁶. La duración de la insuficiencia (más breve) y la existencia de arteriosclerosis, fueron diferencias entre los grupos con y sin nefropatía isquémica, respectivamente. En exámenes arteriográficos de pacientes con insuficiencia renal terminal cuya causa se desconocía y que además tenían hipertensión grave, asimetría renal o enfermedad arteriosclerótica generalizada, Scoble y col. encontraron una enfermedad oclusiva renal en el 14% de ciento seis pacientes mayores de 50 años⁷. Mailloux y col.⁸ comprobaron que ochenta y tres de seiscientos ochenta y tres (12%) dializados crónicos tenían arteriosclerosis sistémica, ausencia de proteinuria significativa, sedimento urinario benigno, eran generalmente hipertensos y con una arteriografía positiva o un estudio radioisotópico sugestivo; en este grupo la edad era significativamente mayor y el tiempo de diálisis menor. En una revisión de varios estudios de autopsias o angiográficos, Hansen⁵ encontró que la enfermedad renovascular crítica, con o sin insuficiencia renal, era prevalente en pacientes con arteriosclerosis en otros órganos, creatinina elevada, edad avanzada y/o hipertensión. La progresión de la lesión arteriosclerótica de la arteria renal se demostró en el 42% de los pacientes seguidos con dúplex⁹ o en 71% de los estudiados con arteriografía¹⁰; en 11% de los primeros y 15% de los segundos, la lesión llegó a una oclusión completa. Scheiber¹¹ y col. publicaron datos semejantes en exámenes arteriográficos seriados (44 y 16% respectivamente). Tanto la progresión como la oclusión fueron mucho más frecuentes en enfermos con lesión crítica inicial. El pronóstico de vida era peor que el de otros grupos de dializados, la sobrevivencia fue de 56% a los 2 años y de 18% a los 5 años⁶.

Causas de insuficiencia renal isquémica

La trombosis terminal de la arteria renal con arteriosclerosis y la embolia son las dos causas más comunes de oclusiones que produjeron insuficiencia renal de distinta gravedad y fueron reconstruidas con éxito. Hay casos aislados de obstrucción por trombosis

aórtica ascendente¹², obstrucciones traumáticas o iatrogénicas (durante la angiografía cirugía o angioplastia endoluminal percutánea)^{13, 14}, disección espontánea de la arteria renal¹⁵, o disección aórtica. De los cincuenta y siete pacientes con diálisis, cuarenta y ocho tenían arteriosclerosis¹⁶⁻²⁷, en dos de los cuales ocurrió un accidente intraoperatorio durante la cirugía de la arteria renal^{17, 27}, tres tuvieron embolia²⁷⁻²⁹, dos fibrodisplasia^{26, 30} y en dos hubo disección aórtica^{17, 25}.

Selección clínica de pacientes para estudio y tratamiento

La nefropatía isquémica no es de diagnóstico simple: no hay características clínicas patognomónicas sino signos sugestivos en enfermos con insuficiencia renal crónica con o sin hipertensión; requiere estudios invasivos con riesgo; la lesión anatómica (estenosis u oclusión) es común en pacientes de edad, sin que necesariamente sea la causa de la insuficiencia renal y puede decirse que sólo la mejoría o curación luego de una reconstrucción anatómicamente correcta confirma el diagnóstico. La nefropatía isquémica es más frecuente en pacientes con hipertensión e insuficiencia renal sin causa explicable, empeoramiento brusco de una o ambas, deterioro de la función renal con inhibidores de la enzima convertidora³¹, uno o ambos riñones pequeños o enfermedad arteriosclerótica en otros sectores.

La combinación de hipertensión refractaria al tratamiento, insuficiencia cardíaca y renal agudas y enfermedad arteriosclerótica en otros territorios se encontró con frecuencia en los cincuenta y siete enfermos dializados. Cincuenta y tres de los pacientes dializados eran hipertensos^{16, 17, 19-24, 26-30}, solamente dos eran normotensos^{18, 20}; treinta y tres tenían anuria u oliguria^{16, 19-20, 23, 24, 26-30}, veintisiete tenían insuficiencia cardíaca aguda^{16, 19-21, 24} y nueve, dolor lumbar^{16, 20-24, 27, 30}.

En oportunidades existen signos o síntomas que dependen de otras enfermedades asociadas (aórtica, cardiopatía isquémica, etc.). Dentro de ellas, se detectó angor en catorce pacientes^{16, 20, 22}, infarto de miocardio en diez y ocho^{16, 19, 20, 22}, hipertrofia ventricular izquierda en veintiuno^{16, 22, 29} y tres pacientes tenían oclusión coronaria operada^{16, 22}. Las enfermedades cerebrovasculares asociadas fueron: accidentes isquémicos transitorios, en ocho pacientes²², accidentes cerebrovasculares, en seis^{22, 19} y estenosis carotídeas, en cinco (4 de ellos operados)^{17, 22}. Dentro de las enfermedades arterioscleróticas aorto-ilíacas y/o femorales se observaron veintiún casos de claudicación intermitente^{17, 19, 20, 22, 23}; tres pacientes tuvieron oclusión aórtica²² y cinco, aneurismas de aorta abdominal^{22, 23}.

A veces, en pacientes seguidos clínicamente hasta su descompensación, la estenosis se conocía con ante-

rilidad¹⁷. La insuficiencia renal brusca es sugestiva de embolia o disección; en este sentido la combinación de anuria, dolor lumbar, hipertensión severa y fibrilación auricular se encontró en nueve paciente. La frecuencia fue igual en ambos sexos (M = 28 y F = 27, 2 sin datos). La edad promedio de veintiséis enfermos con datos publicados por individuo, fue de 57 años con un rango de 23 a 74 años^{16-20, 23, 24, 26-30}. En dos series^{21, 22} la edad promedio fue de 66 y 64 años respectivamente; el rango en esta última fue de 53-72 años²².

Demostración anatómica de la lesión

No se puede realizar el diagnóstico ni el tratamiento sin estudios por imágenes. Los procedimientos más nuevos —dúplex, tomografía helicoidal, angiorrsonancia nuclear magnética, arteriografía con CO₂— tienen el atractivo de evitar las técnicas invasivas intraarteriales pero por ahora carecen de la calidad de imagen requerida para la corrección quirúrgica y de la suficiente especificidad y sensibilidad. La necesidad de un examen prolongado y meticuloso, de equipos de última generación y la rareza de la enfermedad sólo permiten lograr experiencia y resultados confiables en muy pocos grupos. Pese al desarrollo y perfeccionamiento continuo de estas técnicas, la arteriografía continúa siendo irremplazable.

El examen con ultrasonidos (dúplex) comparte sus inconvenientes con los otros métodos de imágenes no invasivos. En centros con particular interés en su desarrollo y en el estudio de la patología vascular se describió una sensibilidad del 91% y especificidad del 95% para la detección de estenosis mayores del 60%³².

Nuevos equipos y programas (software) perfeccionan continuamente las imágenes que se obtienen con resonancia nuclear magnética (en forma no invasiva y sin contraste). En un estudio prospectivo de diez y seis pacientes con insuficiencia renal crónica, las lesiones (examinadas también con una arteriografía convencio-

nal) se pudieron clasificar en moderadas, severas y con oclusión total con una exactitud del 91%. La sensibilidad fue de 100% y la especificidad de 93% para distinguir la lesión severa o la oclusión de las lesiones menos graves pero las imágenes todavía deben mejorar su calidad para equipararse con la arteriografía convencional³³.

Las arterias renales se pueden examinar con la tomografía computada helicoidal. Además de los problemas ya mencionados de los métodos en desarrollo, la necesidad de inyectar entre 80 a 150 cc de contraste yodado la hace más inconveniente aún para estudiar enfermos con insuficiencia renal.

Criterios de recuperación

Es aceptado que la comprobación angiográfica de lleno distal a la obstrucción total de la arteria renal, los glomérulos bien preservados, el tamaño mayor de 9 cm y la demostración de cierta función con los exámenes isotópicos o nefrográficos permiten establecer un buen pronóstico, pero hay discrepancia en la indicación quirúrgica cuando los enfermos difieren de los criterios expuestos. Con excepción, tal vez, de la inutilidad de la revascularización si la mayoría de los glomérulos están atróficos en muestras representativas, si el riñón es muy pequeño o si no existe lecho distal durante la exploración quirúrgica, existen ejemplos de recuperación en los casos más extremos cuya reconstrucción no es aceptada por todos los autores.

Se desconoce el tiempo de isquemia durante el cual el riñón es recuperable. Luego de la oclusión aguda hay casos de embolias en riñones únicos tratados con éxito diez días luego de la oclusión²⁸, de embolias bilaterales o trauma dos meses más tarde^{27, 34, 35} y de disección aórtica a los tres meses¹⁷.

El momento de la oclusión por trombosis en arterias renales enfermas no siempre es fácil de determinar pues puede desarrollarse paulatinamente o permanecer

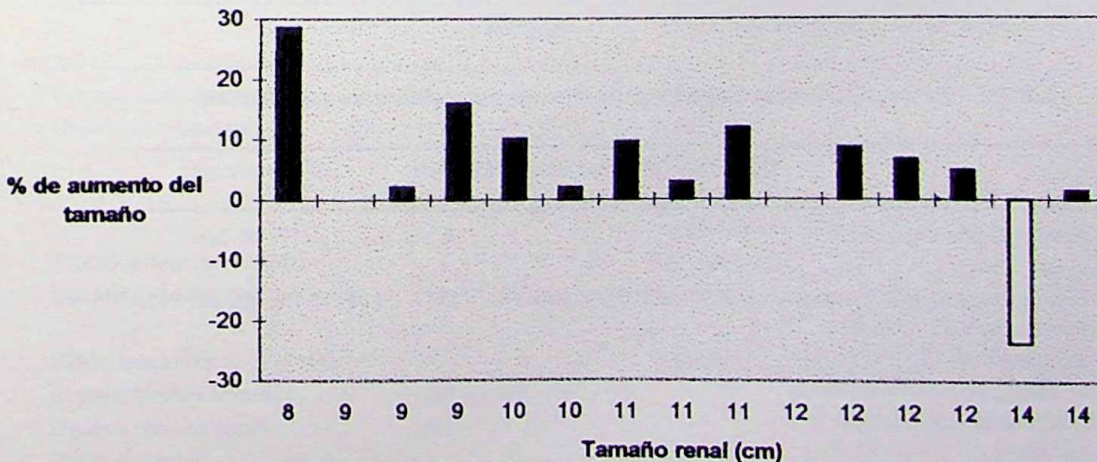


Fig. 1.— Aumento del tamaño renal luego de la revascularización (en %)

asintomática si ocurre en uno de los dos riñones. Clínicamente puede sospecharse si existe un agravamiento súbito de la hipertensión. Barry y Hodges²⁸, utilizando este criterio, consideraron que la revascularización con un autotransplante renal se efectuó seis meses después de la oclusión y Kaylor y col.²² refirieron la recuperación luego de 13 meses con diálisis. El promedio de tiempo con diálisis pre-revascularización en 17 casos con datos suficientes de cada enfermo fue de 30.5 días (rango 2 a 90 días)^{17-20, 27-30}, en un informe global sobre nueve pacientes, la diálisis duró de 1 a 13 meses²² y en treinta y cinco no hay datos sobre el período de diálisis preoperatorio^{16, 21, 23, 24}.

El tamaño del riñón isquémico es otra característica empleada para decidir entre el tratamiento médico, la revascularización o la nefrectomía, sin embargo no hay coincidencia entre el menor tamaño compatible con el retorno de la función y/o la curación de la hipertensión. Es probable que la talla del paciente y el diferente tiempo de isquemia transcurrido, que produce una pérdida paulatina de la masa renal expliquen, por lo menos en parte, los éxitos o fracasos para un mismo tamaño renal. Varios autores contraindican reconstrucciones en riñones menores de 10 cm. Lurie y col.³⁶ no tuvieron éxito en las revascularizaciones de riñones menores de

9.5 cm. Schefft y col.³⁷, revascularizando solamente riñones mayores de 9 cm demostraron la curación o mejoría significativa de la hipertensión y de la función renal en nueve de diez pacientes con insuficiencia previa; estos autores no revascularizaron riñones con tamaños menores porque "no lo aconsejan". Whitehouse y col.³⁸ trataron quirúrgicamente treinta pacientes con oclusión total de la arteria renal, en nueve de ellos (cuyos riñones medían entre 8 y 8.9 cm) revascularizaron seis y efectuaron tres nefrectomías sin especificar claramente los motivos de esta selección. En ocho la hipertensión mejoró o curó y en uno, el injerto se trombosó. En el análisis de los treinta operados los autores no encontraron diferencia en la disminución de la creatinina plasmática post revascularización comparando el tamaño del riñón en el grupo cuya función mejoró con el del grupo cuya función no varió. Es de interés destacar que en la discusión de este trabajo, los autores mencionan que varios riñones extirpados podrían haberse recuperado con la revascularización, basándose en el examen histológico. Existen casos de recuperación con tamaños menores de 8 cm; muchos de los riñones con tamaños iniciales más pequeños tuvieron un aumento post quirúrgico llamativamente superior al de los riñones más grandes (Figura 1).

TABLA 1.- *Tamaño de los riñones revascularizados (Todos con recuperación de la función)*

Tamaño preoperatorio	N de casos	(Referencias)	Tamaño preoperatorio	N de casos	(Referencias)
6-6.9 cm	1	(17)*	11-11.9 cm	3	(16, 23)
7-7.9 cm	1	(17)**	12-12.9 cm	2	(19, 23)
8-8.9 cm	1	(16)	13-13.9 cm	1	(20)
10-10.9 cm	1	(30)			

Total 10 casos

Kaylor²² 9 riñones revascularizados de 10 cm (rango 10.8-14.8 cm); 53 riñones sin datos

* 32% aumento de tamaño postoperatorio

** 40% aumento de tamaño postoperatorio

TABLA 2.- *Estenosis u obstrucción arterial en riñones revascularizados recuperados*

	Estenosis	(Referencias)	Oclusión	(Referencias)
10 enfermos con riñón único 6 sin datos ²¹⁻²³	-	-	4	(17, 28-30)
27 enfermos con lesión bilateral y revascularización unilateral 11 sin datos ^{21, 22}	5	(16, 17, 24)	11	(16, 18-20, 23, 26, 27)
17 enfermos con lesión bilateral y revascularización bilateral 13 sin datos ²¹	4	(17, 19)	4	(17, 24)
Total	9		19	

Los datos sobre el tamaño renal en pacientes dializados se resumen en la Tabla 1. Solamente 3 de 19 riñones con insuficiencia terminal y recuperados eran menores de 9 cm; el más pequeño medía 6.5 cm, luego de la operación se agrandó a 10.5 cm en tres meses y la recuperación de la función se comprobó con un estudio isotópico¹⁷.

Los hallazgos arteriográficos son muy exactos para predecir el resultado quirúrgico porque existe correlación entre el grado de estenosis y el restablecimiento de la función o la curación de la hipertensión. En los enfermos en diálisis, la obstrucción total fue más frecuente (68%) que la estenosis y ésta, por otra parte, siempre fue severa (Tabla 2). Lesiones algo menores pueden causar hipertensión, pero seguramente no insuficiencia renal grave. Es de interés mencionar que Kaylor y col.²² presentaron nueve pacientes con oclusión total y recuperación postoperatoria de la función, refiriendo en la discusión que solamente deben revascularizarse las oclusiones, pero no las estenosis. La demostración angiográfica de circulación colateral (a veces formando ovillos vasculares), que llega a la porción distal de la arteria renal o sus ramas desde las arterias diafragmáticas, lumbares, suprarrenales y ureterales, se considera un signo de buen pronóstico. Sin embargo, aun sin esta demostración, no debe descartarse la exploración quirúrgica pues el lecho distal que permite una reconstrucción, puede existir sin poder ser evidenciado arteriográficamente, muchas veces por razones técnicas del estudio. Estas pueden ocurrir cuando se utilizan películas con menor definición y/o con campos muy limitados como la cineangiografía o la angiografía digital endovenosa, cuando no se espera el tiempo necesario, cuando la cantidad de contraste no es suficiente o cuan-

do el lugar de inyección no es el correcto para detectar el origen de toda la circulación colateral posible.

En las biopsias renales intraoperatorias (con estudio por congelación y diferido) de riñones no funcionantes que se recuperaron, habitualmente existió necrosis y atrofia tubular, fibrosis intersticial y arterio o arterioesclerosis sin ningún o con escaso daño glomerular^{19, 20, 30, 39, 40}. Los resultados de las biopsias de 19 riñones revascularizados con recuperación funcional fueron: tejido renal viable con 11 glomérulos, 1 de ellos esclerosado, túbulos sin signos de injuria, arterioesclerosis³⁰; glomérulos con esclerosis focal, fibrosis intersticial, esclerosis de la media en arterias pequeñas, esclerosis glomerular focal¹⁹; fibrosis intersticial²⁰; glomerulonefritis con cambios proliferativos²⁷; angioesclerosis²⁷; nefroesclerosis leve a moderada, más del 50% de los glomérulos viables²²; necrosis tubular aguda recuperada¹⁷; glomerulopatía membranosa¹⁷; nefroesclerosis²⁵. En una serie de 20 riñones operados²¹, en 16 riñones recuperados los estudios histológicos evidenciaron esclerosis glomerular focal y segmentaria. La biopsia intraoperatoria sistemática no es necesaria para decidir la revascularización o la nefrectomía, aunque puede ser útil en algunos casos de dudosa recuperación funcional. La observación directa del riñón sin irregularidades causadas por infartos y fibrosis extensas, aunque con cianosis variables, fue la única evaluación referida en varias publicaciones^{18, 37, 41-44} y el criterio utilizado en los casos más recientes operados por los autores¹⁷. La necrosis tubular aguda puede curarse pese al flujo disminuido, como se comprobó en una biopsia intraoperatoria realizada días después de una biopsia por punción donde aquella era evidente¹⁷. Por su parte Perona, en una biopsia efectuada luego de anuria, describe túbulos normales pero no

TABLA 3.- Procedimientos terapéuticos

	n	(Referencias)		n	(Referencias)
Bypass aorto femoral:			Otros:		
Unilateral o bilateral	40	(17-23, 26, 27, 30)	Iliaco-renal	4	(17, 22, 24, 28)
			Femoro renal	1	(23)
			Fibrinolíticos	1	(29)
			Mesentérico-renal	1	(22)
Tromboendarterectomía:			Operaciones asociadas:		
Unilateral o bilateral	14	(19, 21, 27)	Aneurisma o bypass		
			aorto femoral	10	(19, 21, 23, 24)
Riñón izquierdo:			Nefrectomía contralateral	6	(19, 21, 24, 26)
Bypass espleno-renal	6	(16, 20, 22)			
Bypass celíaco-renal	1	(20)			
Riñón derecho:					
Bypass hepato-renal	4	(16, 22)			

presenta controles más precoces³⁰. Los resultados de los radiorenogramas de enfermos recuperados fueron dispares: curva plana bilateral con flujo muy escaso¹⁷; riñón derecho, curva en meseta con fase de drenaje lento y riñón izquierdo normal¹⁷; captación leve del trazado¹⁸; flujo renal muy pobre¹⁹; no se visualizó nefrograma pero por angiografía se evidenció circulación colateral y nefrograma²⁰; flujo renal presente en cinco y ausente en cuatro pacientes²². Por esta razón puede afirmarse que estos estudios no aportaron elementos de valor para predecir la recuperación renal post quirúrgica.

Procedimientos de revascularización renal

Las técnicas quirúrgicas mencionadas por los diferentes autores para la revascularización de 72 riñones en los cincuenta y siete pacientes dializados no difirieron de las utilizadas en enfermos no dializados y se seleccionaron según la preferencia del cirujano o de acuerdo a situaciones anatómicas locales. El "bypass" aorto renal, la tromboendarterectomía o los puentes (extra-anatómicos) originados en otras arterias como la hepática, esplénica, etc, que requieren menos exposición y/o evitan una aorta enferma o calcificada, fueron las operaciones más utilizadas para el tratamiento de las oclusiones crónicas o las traumáticas. Estas operaciones se detallan en la Tabla 3. Ocasionalmente fue necesaria la corrección de otra patología vascular concomitante como la resección de aneurismas o el tratamiento de oclusiones aorto ilíacas. Las oclusiones agudas por embolia se trataron con embolectomía. Diez pacientes tenían un solo riñón y cuarenta y cinco lesión arterial bilateral; en diecisiete de ellos se realizaron reconstrucciones bilaterales y en veintiocho, unilaterales. Como la información publicada es insuficiente y los criterios variables, es difícil conocer las razones de esta última elección en todos los casos. Las causas de reconstrucción arterial unilateral en presencia de lesiones bilaterales mencionadas en las publicaciones fueron: oclusión arterial en un caso¹⁸; oclusión sin circulación colateral sumada a riñón pequeño, cinco casos^{16, 17, 19, 20}; ausencia

de reflujo intraoperatorio con riñón pequeño, un caso²⁷; oclusión sin colaterales y biopsia con necrosis tubular aguda, un caso¹⁹; oclusión sin colaterales, un caso²³ y sin datos, diecinueve casos^{16, 20-24, 26, 27}.

En seis enfermos se revascularizó un riñón y se extirpó el otro. Las causas referidas fueron: tamaño pequeño, en dos pacientes²¹; necrosis tubular aguda con obliteración de todos los glomérulos, daño extenso en uno²⁶ y sin datos, en tres^{19, 24}. No hubo mortalidad quirúrgica en los casos publicados.

La dilatación percutánea endoluminal no suele ser una alternativa al tratamiento quirúrgico porque la mayoría de las lesiones que causan insuficiencia renal terminal son oclusiones totales y en el ostium; ambas situaciones, aún aisladas, son de difícil solución con dicha técnica. La colocación de "stents" mejoró los pobres resultados obtenidos con las dilataciones de las lesiones ostiales. Rees y col.⁴⁵ refieren éxito inicial con esta técnica en veintisiete pacientes (96%); sin embargo el 39% tuvo reestenosis demostrada en el seguimiento arteriográfico durante un período promedio de solo 6.6 meses (algunos de ellos con insuficiencia renal). En la revisión realizada no se encontró ninguna mención de la dilatación con o sin "stents" para el tratamiento de paciente dializados. La necesidad, en algunos casos, de demostrar el lecho distal con la disección extensa de la arteria renal, eventualmente con una arteriografía intraoperatoria, de examinar el riñón, o de realizar un estudio histológico por congelación, son otras razones que limitan aún más el uso de la dilatación percutánea.

Evolución luego de la revascularización renal

La función renal post operatoria en pacientes con riñones no funcionantes se recuperó parcial y rápidamente en 20 casos (35.08%) no requiriendo más diálisis. En ellos fue común que la diuresis comenzara durante la operación o en el postoperatorio inmediato y luego de un período de poliuria, mejoró o se normalizó la creatinina plasmática y el clearance de creatinina (Tabla 4). En 30

TABLA 4.- Concentración de creatinina plasmática postoperatoria

	Creatinina (mg)					
	Sin diálisis postop.			Con diálisis transitoria postop.		
	Promedio	Rango	(Referencias)	Promedio	Rango	(Referencias)
Postoperatorio inmediato (30 días)	1.93	1-2.7	(17, 29, 20, 22, 26, 27, 30)	3.5	2-6.1	(19, 20, 29)
Postoperatorio alejado (60-180 días)	-	-		1.8	1.5-2.4	(19, 20, 28)

TABLA 5.- Evolución de pacientes con datos individuales

Ultimo control	Recuperación de la función renal		Fracaso		Fallecidos en el período	
	N de casos	(Referencias)	N de casos	(Referencias)	N de casos	(Referencias)
0-30 días	27	(16, 17, 20-22, 27)	7	(21, 24, 25)	1	(20)
1-6 meses	8	(16, 18, 20, 23, 24)	-		2	(20, 23)
6-12 meses	5	(16, 19, 30)	-	-		
1-2 años	2	(20, 24)	1*	(17)	1	(20)
2-3 años	2	(24, 27)	1*	(17)	1	(27)
3-4 años	1	(17)	1**	(17)	-	
4-5 años	8	(22)	-		2	(22)
5-6 años	1	(17)	-		-	
6-7 años	1	(23)	-		1	(23)
10 años	2	(17, 22)	-		1	(22)

* reoperado con éxito, fracaso al año

** reoperado con éxito

TABLA 6.- Evolución de la hipertensión arterial en el postoperatorio

Postoperatorio inmediato	N de casos	(Referencias)
Normotensos	11	(17, 19, 24, 26-28)
Hipertensos		
Con 1 droga	6	(17, 17, 20, 30)
Con 2 drogas	2	(19)
Sin mejoría	1	(17)
Sin datos	37	(17, 20-23, 25, 29)
Postoperatorio alejado		
Hipertensos		
Con una droga	1	(19)
Sin mejoría	1	(17)

casos (52.64%) se requirieron diálisis postoperatorias transitorias^{1, 3, 4, 6, 7, 10, 11, 13}. El promedio del período con diálisis transitoria en los veinte casos con datos de cada paciente, fue de 34 días (rango 9 a 180 días)^{3, 6, 7, 13}. Siete pacientes (12.28%) no ser recuperaron. Los resultados favorables se mantuvieron durante el seguimiento alejado, en algún caso hasta 10 años después (Tabla 5).

Concomitantemente a la recuperación de la función renal, la hipertensión, muchas veces de muy difícil control, mejoró o curó (Tabla 6). La frecuencia de fracasos por problemas técnicos u otras razones, fue baja en las series o casos aislados publicados.

En conclusión, la revascularización de los riñones isquémicos en pacientes con insuficiencia renal terminal, es imprescindible para mejorar el mal pronóstico y la calidad de vida. La lesión de la arteria renal debe ser

investigada exhaustivamente cuando se sospecha su existencia y las condiciones del paciente permiten el procedimiento quirúrgico.

Bibliografía

- Morris CG, Heider CF, Moyer JH. The protective effect of subfiltration arterial pressure on the kidney *Surg Forum* 1956; 6: 623-7.
- Morris GC, De Bakey ME, Cooley DA. Surgical treatment of renal failure of renovascular origin *JAMA* 1962; 182: 609-12.
- Brest A, Bower R, Heider C. Renal functional recovery following anuria secondary to renal artery embolism. *JAMA* 1964, 107: 104-20.
- Thomas T, Faulconer H, Lansing A. Management of embolic occlusion of renal arteries. *Surgery* 1969; 65: 576-83.
- Hansen KJ. Prevalence of ischemic nephropathy in atherosclerotic population. *Am J Kidney Dis* 1994; 24: 615-21.
- O'Neil EA, Hansen KJ, Canzanello VJ, Pennel TC, Dean R. Prevalence of ischemic nephropathy in patients with renal insufficiency. *Am Surg* 1992; 58: 485-90.
- Scoble JE, Hamilton G. Atherosclerotic renovascular disease. Remediable cause of renal failure in the elderly. *BMJ* 1990; 300: 1670-1.
- Mailloux LU, Napolitano B, Bellucci AG, Vernace M, Wilkes BM, Mossey RT. Renovascular disease causing end-stage renal disease, incidence, clinical correlates, and outcomes: a 20-year clinical experience. *Am J Kidney Dis* 1994; 24: 622-9.
- Zierler RE, Bergelin RO, Issacson AJ, Strandsness DE. Natural history of renal artery stenosis: A prospective study with duplex ultrasound. *J Vasc Surg* 1994; 19: 250-8.
- Tollefson DE, Ernst CB. Natural history of atherosclerotic renal artery stenosis associated with aortic disease. *J Vasc Surg* 1991; 14: 327-31.
- Schreiber MJ, Pohl MA, Novick AC. The natural history of atherosclerotic and fibrous renal artery disease. *Urol Clin NA* 1984; 11: 383-92.

12. Gómez MMR, Bernatz PE. Aorto iliac occlusive disease extending cephalad to origin of renal arteries with surgical consideration and results *Arch Surg* 1970; 101: 161-6.
13. Sullivan MJ, Stables DP. Renal artery occlusion from trauma. *JAMA* 1972; 221: 1282.
14. Sullivan MJ, Smalley R and Banowsky LH. Renal artery occlusion secondary to blunt abdominal trauma. *J Trauma* 1972; 12: 509-15.
15. Smith S. Renal artery dissection. *Ann Surg* 1983; 200: 134-46.
16. Ascer E, Gennaro M, Rogers Dwain. Unilateral renal artery revascularization can salvage renal function and terminate dialysis in selected patients with uremia. *J Vas Surg* 1993; 18: 1012-8.
17. Bracco A, Zaefferer P, La Mura R, Garrido S, Tanus E, Dávalos M, et al. Recuperación de la insuficiencia renal crónica grave luego de la revascularización renal. *Rev Arg Cir* 1996; 71: 1-6.
18. Bagi P, Helgstrand U, Hansen BH. Surgical treatment of anuria caused by renal artery occlusion. *Sand J Urol Nephrol* 1987; 21: 323-4.
19. Besarab A. Reversible renal failure following bilateral renal artery occlusive disease. *JAMA* 1976; 235:2838-41.
20. Flye MW, Anderson RW, Fish JC, Silver D. Successful treatment of anuria caused by renal artery occlusion. *Ann Surg* 1982; 195: 346-53.
21. Hansen KJ, Thomason RB, Craven TE, Fuller SB, Keith R, Appel R, et al. Surgical management of dialysis-dependent ischemic nephropathy. *J Vas Surg* 1995; 21: 197-211.
22. Kaylor W, Novick AC, Ziegelbaum M, Vidt D. Reversal of end-stage renal failure with surgical revascularization in patients with atherosclerotic renal artery occlusion. *J Urol* 1989; 141: 486-8.
23. Mc Cready RA, Daugherty ME, Nighbert EJ, Hyde GL, Freedman AM, Ernst C. Renal revascularization in patients with a single functioning ischemic kidney. *J Vas Surg* 1987; 6: 185-90.
24. Messina LM, Zelenock GB, Yao KA, Stanley JC. Renal revascularization for recurrent pulmonary edema in patients with poorly controlled hypertension and renal insufficiency: A distinct subgroup of patients with arteriosclerotic renal artery occlusive disease. *J Vas Surg* 1992; 15: 73-82.
25. Mercier C. Enfermedad oclusiva de las arterias renales e insuficiencia renal crónica: límites de la cirugía reconstructiva. *An. Cirugía Vascul* 1990; 165-9.
26. Sheil AGR, Stokes GS, Tiler DJ, May J, Johnson JR, Stewart JH. Reversal of renal failure by revascularization of kidneys with thrombosed renal arteries. *Lancet* 1973; 2: 865.
27. Magilligan DJ, DeWeese JA, May AG, Rob C. The occluded renal artery. *Surgery* 1975; 78: 730-38.
28. Barry J, Hodges CV. Revascularization of totally occluded renal arteries. *J Urol* 1978; 119: 412-5.
29. Sullivan MJ, Cronin R, Lackner LH, Edwards S. Embolization of a solitary kidney. *JAMA* 1972; 222: 82-3.
30. Perona PG, Baker WH, Fresco R, Hano J. Successful revascularization of an occluded renal artery after prolonged anuria. *J Vasc Surg* 1989; 9: 817-21.
31. Khaira HS, Jackson MA, Shearman CP. Delayed renal revascularization after enalapril induced renal failure in renal artery stenosis. *Eur J Vasc Endovas Surg* 1996; 11: 375-7.
32. Kohler TD, Zierler E, Martin RL, Nicholls SC, Bergelin RO, Kazmers A, et al. Non invasive diagnosis of renal artery stenosis by ultrasonic duplex scanning. *J Vasc Surg* 1986; 4: 450-6.
33. Yucl EK, Kaufman JA, Prince M, Bazari H, Fang LS, Waltman AC. Time of flight renal MR angiography: utility in patients with renal insufficiency. *Magn Reson Imaging* 1993; 11: 925-30.
34. Perkins RP, Jacobsen DS, Feder FP. Return of renal function after late embolectomy. *N Engl J Med* 1967; 276: 1196.
35. Vollman J, Helmstadter D, Hallwachs O. Complete occlusion of renal artery: Nephrectomy or revascularization? *J Cardiovasc Surg* 1972; 12: 441.
36. Lawrie GM, Morris GC, DeBaKey ME. Long term results of treatment of the totally occluded renal artery in forty patients with renovascular hypertension. *Surgery* 1980; 88:753-9.
37. Schefft P, Novick AC, Steward BH, Straffon R. Renal revascularization in patients with total occlusion of the renal artery. *Urol* 1980; 124: 184-6.
38. Whitehouse WM, Kazmers A, Zelenock GB, Erlanson EE, Cronenwett JL, Lindenauer SM, et al. Chronic total renal artery occlusion: Effects of treatment on secondary hypertension and renal function. *Surg* 1981; 89: 753-63.
39. Libertino JA, Zinman L, Breslin DJ, Swinton NW, Legg MA. Renal artery revascularization. Restoration of renal function. *JAMA* 1980; 244: 1340-2.
40. Zinman L, Libertino JA. Revascularization of the chronic totally occluded renal artery with restoration of renal function. *J Urol* 1977; 118: 517-21.
41. Baird R, Yendt E, Firor W. Anuria due to acute occlusion of the artery to a solitary kidney. *N Engl J Med* 1965; 272: 1012-4.
42. Lacombe M. Les obstructions aiguës non traumatiques de l'artere renale. *Nouv Presse Med* 1973; 2: 2939-43.
43. Mc Gonigle RJS, Trafford JAP, Sharpstone P, Tapson JS. Survival after bilateral renal artery occlusion. *Br Med J* 1979; 1261-2.
44. Schramek A, Hashmonal M, Chaimovitz C, Better OS. Survival following late renal embolectomy in a patient with a single functioning kidney. *J Urol* 1973; 109: 342-4.
45. Rees CR, Palmaz JC, Becker GJ. Palmaz stent in atherosclerotic stenosis involving the ostia of the renal arteries: Preliminary report of a multi-center study. *Radiology* 1991; 181: 507-14.