

## DEFICIENCIA DE LA 2-METILACETOACETIL-CoA TIOLASA MITOCONDRIAL EN ARGENTINA

RAQUEL D. de KREMER<sup>1</sup>, CATALINA D. de BOLDINI<sup>1</sup>, RICHARD I. KELLEY<sup>2</sup>, GABRIEL E. CIVALLERO<sup>1</sup>

<sup>1</sup> Centro de Estudios de las Metabopatías Congénitas, CEMECO, Cátedra de Pediatría y Neonatología, Facultad de Ciencias Médicas, Universidad Nacional de Córdoba; Hospital de Niños, Ministerio de Salud de la Provincia de Córdoba; <sup>2</sup>Kennedy Krieger Institute, Baltimore, MD, USA

**Resumen** A partir de la descripción de dos pares de hermanos, pertenecientes a familias no emparentadas, una argentina con antecedentes de consanguinidad y de ancestros irlandeses y la otra oriunda del Paraguay, en quienes se reconoció la deficiencia de la 2-metilacetoacetil-CoA tiolasa mitocondrial, comúnmente conocida como la deficiencia de la  $\beta$ -cetotiolasa (DCT; McKusick 203750; EC 2.3.1.9), intentamos delinear las consecuencias clínicas y bioquímicas de este defecto genético en el sexto paso del catabolismo de la isoleucina. La expresión fenotípica que presentaron los pacientes, correspondió a la forma clásica de DCT; el cuadro clínico uniforme se inició entre los 7 y 15 meses de edad y comprendió esencialmente, una asociación de uno o varios severos ataques cetoacidóticos e hiperglucemia constatada en dos de ellos. La demostración por cromatografía en capa delgada de la tigililglicina, dinitrofenilhidrazona de la butanona, aminoacidemia y aminoaciduria normales y un perfil único de ácidos orgánicos obtenido por cromatografía en fase gaseosa y espectrometría de masa (CG/EM) con excreción de grandes cantidades de los metabolitos característicos de la enfermedad, 2-metil-3-hidroxi-butarato, 2-metil-acetato, tigililglicina y 2-etilhidracrilato permitieron establecer el diagnóstico bioquímico de la DCT. El ensayo de la  $\beta$ -cetotiolasa en linfocitos y polimorfos nucleares de la única sobreviviente (VT), demostró una falta de activación por el ión  $K^+$  cuando se utilizó el acetoacetil-CoA como sustrato. Esta primera comunicación argentina sobre la DCT, permite inscribir tres aspectos ampliatorios respecto a las referencias previas: incorpora otros distintos orígenes étnicos de los pacientes, señala un análisis morfológico de material de autopsia sin cambios estructurales en cerebro, hígado y riñón y marca en la paciente VT, una disociación entre una clínica asintomática a partir de los 7 años y la persistente anormalidad bioquímica hasta la edad actual de 16 años. El conocimiento de la existencia de estas patologías en nuestro medio, aunado a la disponibilidad y acceso a la CG/EM de alta precisión y rapidez, permitirán reconocimientos precoces y mejores resultados terapéuticos.

**Palabras clave:** genética médica, errores innatos, cetoacidosis, organicoacidurias, isoleucina,  $\beta$ -cetotiolasa, 2-metil-3-hidroxi-butarato

La deficiencia de la 2-metilacetoacetil-CoA tiolasa mitocondrial, comúnmente denominada deficiencia de la  $\beta$ -cetotiolasa (DCT), es una afección genética del catabolismo de la isoleucina de carácter autosómico recesivo. El defecto mole-

cular ha sido identificado en una específica tiolasa mitocondrial de cadenas cortas, la 2-metil-acetoacetil-CoA tiolasa (EC 2.3.1.9, T2), la cual hidroliza 2-metilacetoacetil-CoA a propionil-CoA y acetil-CoA<sup>1,3</sup>. Esta enzima es también necesaria para la utilización de los cuerpos cetónicos en tejidos extrahepáticos, donde actúa por hidrólisis del acetoacetil-CoA para formar acetil-CoA<sup>4</sup>. La T2 es la única tiolasa de las cinco hasta ahora conocidas en los tejidos humanos, que posee la

Recibido: 15-IX-1995

Aceptado: 11-XI-1996

**Dirección postal:** Dra. Raquel D. de Kremer, CEMECO, Hospital de Niños, Corrientes 643, 5000 Córdoba, Argentina



peculiar propiedad que su actividad es estimulada por ion  $K^+$  cuando el acetoacetyl-CoA es utilizado como sustrato<sup>1</sup>. Concordantemente, en los tejidos de los pacientes con DCT, la T2 no es activada por el ion  $K^+$ .

Entre 1971 y 1973, se realizaron las primeras descripciones de la DCT por Daum y col.<sup>5, 6</sup>; a partir de allí, alrededor de 20 pacientes han sido reconocidos en la bibliografía mundial. Las manifestaciones típicas son crisis intermitentes de severa acidosis metabólica y cetosis con comienzo anterior a los dos años de edad. Esta sintomatología se acompaña por vómitos, con frecuencia hematemesis, diarrea y coma, el cual puede progresar a la muerte del niño. Los mayores metabolitos urinarios son el ácido 2-metil-3-hidroxibutírico (2-MHB), el ácido 2-metil-acetoacético (2-MAA) y su producto de descarboxilación, la butanona; otros derivados del bloqueo metabólico de la isoleucina son la tigililglicina (TG) y el ácido 2-etilhidracrílico (2-EH). Una completa revisión sobre la DCT y su ubicación nosológica en el grupo de las organicoacidurias genéticas de cadena ramificada (OAG-CR) ha sido recientemente publicada<sup>7</sup>.

El motivo de esta comunicación, es relatar los estudios clínicos y bioquímicos realizados en dos pares de hermanos pertenecientes a familias no emparentadas y de diferentes orígenes étnicos en quienes se reconoció la DCT. La muerte de tres de estos niños durante los episodios agudos, aunado a las observaciones de una larga evolución favorable en la única sobreviviente, ponen en relieve la vital importancia del diagnóstico como la potencialidad terapéutica de esta patología. Este trabajo también amplía nuestros reconocimientos previos de patologías inéditas del grupo de las OAG-CR en la Argentina<sup>8, 9</sup>.

## Descripciones clínicas

**Familia T.:** Constituida por 4 hijos, 2 de los cuales, Marcela T. y Verónica T., nacidas en 1977 y 1979 respectivamente, se refieren aquí como las propósitos (casos índices). Ambos padres argentinos, de ascendencia irlandesa, son primos segundos; el único antecedente patológico en la familia, es un primo de las niñas afectado de Fenilcetonuria Clásica. No se registraron datos de significación patológica en la historia gestacional, perineonatólogica y del desarrollo psicomotor pertinente a ambas niñas.

**Marcela T.:** Hasta el año de edad, solo demostró marcada irritabilidad, llanto fácil y rechazo franco a la leche, sus derivados y a la carne, no así a las frutas y verduras. A la edad de 1 año y 4 meses, en ocasión de un período de vacaciones, la madre se propuso insistir con la carne para «suplir la leche»; a partir de allí la niña comenzó con vómitos, somnolencia, estupor y polipnea, cuadro que fue interpretado en la villa serrana como «bronquiolitis». No obstante el traslado de la paciente a una unidad de terapia intensiva en el curso de aquel día, los síntomas progresaron rápidamente; en el término de 36 horas se produjo coma profundo, convulsiones y paro cardiorrespiratorio. Los médicos que asistieron a Marcela T. no pudieron establecer una posible causa de la muerte de la lactante.

**Verónica T.:** El primer grave episodio ocurrió a los 9 meses de vida y fue desencadenado aparentemente, por un proceso de vías aéreas superiores. El comienzo se manifestó por vómitos, seguido de letargia, hiperventilación y coma profundo. En estas condiciones, de un estado terminal, establecimos el primer contacto con la Familia T. El examen de la paciente, salvo las manifestaciones neurológicas arriba descritas, no demostró otros hallazgos positivos. Los análisis bioquímicos efectuados en pleno estadio crítico señalaron esencialmente una severa acidosis (pH 7,06; bicarbonato 6,5 mEq/l; exceso de bases -18 mEq/l,  $pCO_2$  23,3 mm Hg,  $pO_2$  44,6 mmHg) e hiperglucemia (192 mg/dl). Aminotransferasas, sodio, potasio, calcio y fósforo inorgánico resultaron normales; el hemocitológico señaló glóbulos rojos  $4,2 \times 10^{12}/l$ ; glóbulos blancos  $20 \times 10^9/l$ , polinucleares 69%. La orina fue positiva (+++++) para cetonas (acetona + acetoacético). La investigación efectuada en nuestro laboratorio en 1981, demostró ausencia de sustancias reductoras en orina, modelos de los aminoácidos séricos y urinarios normales y negativa la investigación de los alfa ceto-ácidos, p-hidroxifenólicos y del ácido metilmalónico; la cromatografía en capa delgada (CCD) demostró una excreción de compuestos ácidos anormales aunque no identificados. La aplicación de la CCD para la detección de isovalerilglicina (metabolito no volátil característico de la Acidemia Isovalérica, AIV), resultó positivo. En esta etapa, sólo pudo establecerse la alta presunción de una organicoaciduria genética en base a los antecedentes en la hermandad, consanguinidad de los padres y una muy grave crisis de acidosis metabólica con cetosis en una paciente con fenotipo normal. Si bien los datos de laboratorio no permitieron confirmar una específica entidad, la extrema gravedad de Verónica T. marcaba una indicación genérica para resolver la emergencia metabólica, cual era la diálisis peritoneal. La respuesta fue dramática: reversión de la sintomatología y un retorno total a la normalidad clínica y bioquímica al cabo de 5 días. Temporalmente, debido a una CCD positiva para la isovalerilglicina y por ende para una presuntiva AIV, se instauró una dieta restrictiva



en proteínas (1-1,5 g/Kg/día) con especial cuidado de no superar los aportes de L-leucina de 200 mg/Kg/día. Con ello efectuamos, sin proponernos, una restricción también en la L-isoleucina ya que estos dos aminoácidos están por lo general juntos y en concentraciones similares en los alimentos corrientes.

Múltiples graves ataques cetoacidóticos se presentaron hasta los 7 años de edad, todos a partir de virosis banales y con un constante síntoma premonitorio, los vómitos incoercibles. Las urgentes terapias para las crisis consistentes en eliminación total de la ingesta proteica, provisión de adecuado aporte calórico, usualmente con glucosa (para suprimir el catabolismo proteico endógeno y cetogénesis) y corrección de anomalías de los fluidos y electrolitos con el bicarbonato de sodio permitieron resolver las emergencias, sin necesidad de diálisis peritoneal. La dieta fue liberada lentamente a nivel familiar entre los 7 y 8 años de edad de Verónica T., quien en la actualidad es una adolescente de 16 años, con aptitudes físicas normales y sobresaliente capacidad intelectual.

**Familia E.:** Constituida por 7 hijos, 2 de los cuales, Evelyn E. y José E. fueron los afectados. La primera fue referida a nuestro Centro para estudios metabólicos durante su hospitalización y el segundo por inferencia de su historia clínica. Los padres eran sanos, no consanguíneos, y de origen paraguayo con residencia temporaria en Argentina. No se registraron antecedentes patológicos en la familia.

**Evelyn E.:** Nació en 1983, de un embarazo y parto normal con 2.950 g de peso. Fue alimentada con leche materna, suplementada con leche maternizada. A partir de los 3 meses de edad, se incorporaron frutas y verduras y a los 6 meses, la carne. Recibía controles pediátricos ambulatorios, cuyo registro no reveló datos de posible connotación con las manifestaciones posteriores, salvo una notoria irritabilidad. Su primera y única crisis se expresó a los 7 meses de edad después de 5 días de diarrea y vómitos que no cedieron con la terapia pediátrica habitual. Al ingreso hospitalario, el examen físico señaló una niña con un peso de 7.080 g, sensorio deprimido, hiperventilación e hiperreflexia osteotendinosa profunda y estado de coma a las pocas horas. El examen cardiovascular fue normal, FC 120 por min, FR 40 por min. Los análisis bioquímicos revelaron una extrema acidosis metabólica (pH 6,97; bicarbonato 3,5 mEq/l; exceso de bases -25 mEq/l, pCO<sub>2</sub> 14 mm Hg, pO<sub>2</sub> 110 mm Hg) e hiperglucemia (240 mg/dl); glóbulos rojos 3,75 x 10<sup>12</sup>/l; leucocitos 19,2 x 10<sup>9</sup>/l, neutrófilos 62%; salicemia 1,25 mg/dl; cetonuria ++++; L.C.R. fue bacteriológico negativo y citoquímico normal. Los intentos de corrección de la acidosis metabólica con fluidos parenterales no produjeron retroceso de la sintomatología; por ello se instauró la diálisis peritoneal que también resultó infructuosa, falleciendo la niña al segundo día de internación. Los resulta-

dos de nuestro laboratorio dirigidos a la pesquisa de una presunta metabolopatía hereditaria, se superponen a los ya descriptos para Verónica T. El análisis morfológico de material de necropsia autorizado, hígado, riñón y cerebro, no señalaron alteraciones a la microscopía óptica. La preservación de una pequeña muestra de orina a -20°C (la niña estaba prácticamente en anuria durante la internación), permitió 4 años después establecer el diagnóstico bioquímico por CG/EM.

**José E.:** Hermano menor de Evelyn E., nació en Paraguay en 1992. A los 9 meses de edad, estando en su país de origen, el lactante presentó igual cuadro clínico que su hermana, según comunicación personal del padre. No obstante de la precisa información diagnóstica y terapéutica brindada, se nos informó posteriormente que el niño había fallecido. Desconocemos si las indicaciones fueron seguidas y en dicho caso, el grado de compromiso en el momento de su aplicación.

## Material y métodos

### *Muestras biológicas*

Las muestras de orina y plasma de Verónica T. (1980-1995) fueron obtenidas durante las crisis y períodos de remisión, fraccionadas y conservadas a -20°C. En iguales condiciones se mantuvo la única muestra de Evelyn E., de 2 ml de orina. Los especímenes correspondientes a la primera crisis de Verónica T. y a la de Evelyn E. fueron aptas para el análisis por CG/EM a los 7 y 4 años de las respectivas recolecciones.

### *Métodos analíticos*

Los procedimientos de CCD para aminoácidos plasmáticos y urinarios, ácidos fenólicos y ácidos orgánicos no volátiles fueron descriptos con anterioridad<sup>10</sup>. La investigación del ácido metilmalónico, hidrazonas de los alfa-cetoácidos urinarios, ácidos orgánicos urinarios por CCD bidimensional y el primer ensayo de caracterización y cuantificación de ácidos orgánicos urinarios por CG/EM se realizó de acuerdo a una descripción previa<sup>9</sup>. Para la síntesis de la TG se procedió según la técnica de Rowley y Gerritsen<sup>11</sup>.

### *Cromatografía en fase gaseosa (CG) según procedimiento utilizado en CEMECCO*

Se analizaron cualitativa y cuantitativamente los ácidos orgánicos urinarios de acuerdo a una modificación del método de Tanaka y col.<sup>12</sup>. Los ácidos fueron oximados con hidroxilamina, extraídos con acetato de etilo y derivatizados con BSTFA + 1% de TMCS, con ácido pentadecanoico como estándar interno. Alícuotas se cromatografiaron sobre columnas HP1 y HP35 de 0,25



mm x 25 m y 0,5  $\mu$ M de espesor, utilizando temperatura programada (70 a 270°, 4/min), con detector FID en un cromatógrafo de gases Hewlett-Packard 5890. Los ácidos fueron identificados y cuantificados según sus índices de metileno y el programa analítico HP3365<sup>12</sup>.

#### Ensayo de la actividad de la $\beta$ -cetotiolasa mitocondrial en leucocitos

Esta determinación se realizó según el procedimiento de Hiyama y col.<sup>13</sup>.

## Resultados

### I. Estudios cooperativos en un centro foráneo (1987)

Los específicos metabolitos urinarios de la DCT en ambas pacientes, Verónica T. y Evelyn E. fueron identificados por CG/EM por uno de nosotros (R.I. Kelley). Ellos fueron: 2-MHB, 2-MAA y TG, a los cuales se agregaba la presencia de los ácidos 3-hidroxibutirato y adipato propios del estado de severa cetosis de las pacientes. En la Tabla 1 se muestran los valores cuantitativos de estos compuestos durante el primer ataque y la consecutiva remisión de Verónica T. Los valores de Evelyn E. en la única muestra de crisis (dato no mostrado) fueron prácticamente iguales.

### II. Investigaciones posteriores al diagnóstico bioquímico

a) Identificación retrospectiva por CCD de otros compuestos marcadores de la patología: butanona y TG.

TABLA 1.— Cuantificación de ácidos orgánicos urinarios\* de Verónica T. durante su primera crisis y posterior remisión en el año 1980 y los valores actuales

Acido o Conjugado	Año 1980		Año 1995
	Crisis	Remisión	Remisión
3-Hidroxibutirato	42.334	nd	nd
2-Metil-3-hidroxibutírico	2.231	520	1304
2-Metil-acetoacético	128	103	22
Tigililglicina	1.170	248	923
Ethilhidracrílico	nd	nd	18

\* Los valores corresponden a mg/g creatinina  
nd: no detectado

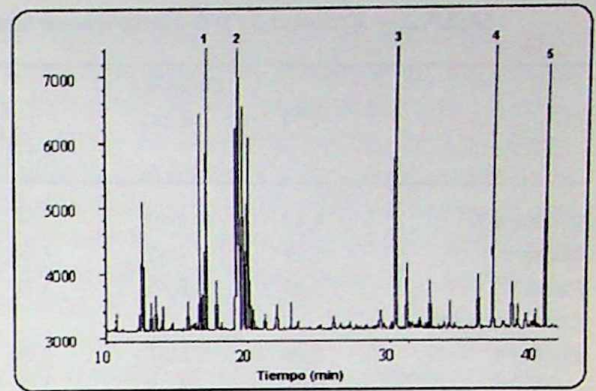


Fig.— Perfil de ácidos orgánicos urinarios obtenido por cromatografía en fase gaseosa de Verónica T. a los 15 años de edad.

1) 3-hidroxibutirato, 2) 2-metil-3-hidroxibutirato, 3) tigililglicina, 4) hipurato, 5) pentadecanoato (estándar interno).

En todas las muestras de Verónica T., tanto las de crisis como aquellas pertenecientes a las de su completa remisión clínica, se demostró la presencia de butanona que fue puesta en evidencia por su específica 2,4-dinitrofenilhidrazona en CCD monodimensional. La obtención de la TG por síntesis seguido de la verificación de su tiempo de retención por CG, permitió la utilización del compuesto como testigo para la CCD bidimensional (primera dirección: tetracloruro de carbono-ácido acético glacial 4:1, v/v y segunda dirección: piridina-acetato de etilo-ácido acético glacial-agua 8:20:3:3, v/v). Este procedimiento permitió afirmar la presencia de la tigililglicina en las muestras de crisis de Verónica T. y logró una separación inequívoca con la isovalerilglicina, metabolito característico de la Acidemia Isovalérica cuyo cuadro clínico es idéntico al de los pacientes con DCT.

b) Perfil ácido urinario y cuantificación de los metabolitos anormales por CG de la paciente Verónica T. a los 15 años de edad.

En la Figura se muestra la persistencia de los metabolitos anormales característicos de la DCT: 2-MHB, 2-MAA, TG y 2-EH y en la Tabla 1 se señala la respectiva cuantificación de estos compuestos.

c) Actividad de la  $\beta$ -cetotiolasa mitocondrial en sangre periférica de Verónica T., sus padres y controles normales.



TABLA 2.— Actividad de la  $\beta$ -cetotiolasa en leucocitos\* de Verónica T., padres y controles sanos

	Linfocitos			Polimorfos Nucleares		
	K <sup>+</sup> (-)	K <sup>+</sup> (+)	K <sup>+</sup> (-)/ K <sup>+</sup> (+)	K <sup>+</sup> (-)	K <sup>+</sup> (+)	K <sup>+</sup> (-)/ K <sup>+</sup> (+)
Verónica T.	4,42	4,43	1,00	0,85	0,88	1,03
Madre	5,21	7,82	1,50	nd	nd	nd
Padre	3,88	6,46	1,70	nd	nd	nd
Controles sanos						
Control 1	3,28	5,57	1,70	1,16	2,90	2,50
Control 2	2,66	4,52	1,70	1,56	2,51	1,60
Bibliografía <sup>13</sup>						
Paciente	4,44	4,76	1,07	0,89	0,93	1,04
Madre	2,73	5,59	2,05	1,28	2,73	2,13
Controles						
$\bar{X} \pm SD$ (n = 20)	3,31	6,54	2,01	1,12	3,01	2,73
	$\pm 0,76$	$\pm 1,37$	$\pm 0,32$	$\pm 0,35$	$\pm 0,69$	$\pm 0,96$

\* Los valores corresponden a nmol/mg de proteínas/min y representan el promedio de tres determinaciones.  
nd: no determinado.

La actividad de la  $\beta$ -cetotiolasa fue determinada usando acetoacetyl-CoA (sustrato común de la metilacetoacetyl-CoA tiolasa mitocondrial y de la acetoacetyl-CoA tiolasa citosólica) en presencia o ausencia de iones K<sup>+</sup> (Tabla 2). En ausencia de K<sup>+</sup>, la actividad fue similar en los pacientes y en los controles. Sin embargo, en presencia de K<sup>+</sup> hubo una franca estimulación de la actividad en los linfocitos y polimorfos nucleares de los controles sanos y heterocigotos pero sin cambio en las células de la paciente; este ensayo confirmó la incapacidad de la 2-metilacetoacetyl-CoA mitocondrial de ser activada por K<sup>+</sup>.

## Discusión

Los pacientes con DCT descriptos hasta ahora en la bibliografía mundial no sobrepasan los 22 casos, constituyendo la casuística que aquí se presenta la primera descripción en Argentina, no obstante la mención de Søvik que refiere otro u otros reconocimientos pero sin documentación bibliográfica<sup>14</sup>. En este escaso número de enfermos, ha sido observado un amplio espectro de heterogeneidad de expresión, que sugirió y en varios casos ya fue demostrado, una considerable diversidad en las anormalidades del gen responsable de la patología<sup>15</sup>.

Pero en los dos pares de hermanos de este relato, la heterogeneidad no fue un dato concurrente debido a la uniformidad fenotípica, clínica-bioquímica, que presentaron los propósitos. Ellos coincidieron con la denominada forma clásica de DCT, de frecuentes y catabólicas crisis en el lactante acompañadas de un perfil ácido urinario característico de los metabolitos 2-MHB, 2-MAA, TG, 2-EH y la butanona. El otro hecho índice, la extrema gravedad de la afección por la muerte de tres de los lactantes entre las 48 y 72 horas de instalado el cuadro, tampoco significó una diferencia obvia con las descripciones anteriores de esta variante. Por lo tanto, definida la forma clínica de los pacientes aquí reconocidos, entendemos que esta presentación inscribe tres aspectos ampliatorios de la DCT de connotaciones diferentes. En primer lugar, la incorporación de otros distintos orígenes étnicos en los cuales fue reconocida la entidad, en este caso una familia argentina de ancestros irlandeses y la otra oriunda del Paraguay. Si se añade la única comunicación sudamericana de DCT de Wajner y col. del Brasil<sup>16</sup>, grupo también dedicado al estudio de las enfermedades metabólicas hereditarias, ello no hace más que confirmar la existencia de este tipo de patologías en nuestros respectivos ámbitos, con una alta probabilidad de un número de pa-



cientes mayor al ya descrito, sobre todo si se tiene en cuenta los fallecidos sin diagnóstico. En segundo término, la oportunidad que tuvimos de una prolongada observación de la historia natural de la enfermedad en la única sobreviviente; este seguimiento mostró una franca dicotomía entre una clínica asintomática a partir de los 7 años de edad y la persistente anormalidad bioquímica hasta la edad actual de 16<sup>o</sup> años de Verónica T. En este aspecto, varias cuestiones permanecen sin elucidar y necesitan de otras investigaciones tendientes a avanzar en los estudios de mecanismos fisiopatogénicos de tal comportamiento, a prevenir la eventual descompensación de la homocigota de DCT frente a un futuro embarazo y a caracterizar la mutante génica y su correlación fenotípica. Al respecto, cabe mencionar un trabajo documentado de embarazos y partos sin complicaciones en mujeres afectadas de Acidemia Propiónica y Cetoacidosis de Cadena Ramificada (Enfermedad del Jarabe de Arce), las que fueron tratadas con restricción proteica y suplementación con carnitina<sup>17</sup>. Si bien son situaciones similares a la DCT, cada una de las futuras madres que padece este tipo de enfermedades deberá ser tratada en forma individual, de acuerdo a su específico estado clínico y bioquímico. El tercer punto a considerar se refiere al análisis histológico de material postmortem (hígado, riñón y cerebro) por microscopía óptica: no se observaron alteraciones, lo que señala una diferencia fundamental respecto a nuestra previas experiencias con otras OAG-CR, Acidemia Isovalérica<sup>8</sup> e indirectamente por RMN del cerebro en la Deficiencia de la 3-Hidroxi-3-Metilglutaril-CoA Liasa<sup>9</sup>, que mostraron profundos cambios estructurales en los tejidos estudiados. Es posible que esa falta de severo ataque de los metabolitos ácidos de la DCT particularmente a la estructura del SNC, pueda explicar la recuperación total y sin secuelas neurológicas observadas en Verónica T. Existen referencias acerca de un pronóstico excelente en la DCT si las crisis se tratan en forma precoz y se mantiene la restricción proteica en los primeros años de vida<sup>7</sup>.

Otros dos aspectos adicionales que merecen mención se relacionan el uno con la específica entidad aquí tratada y el otro con el genérico grupo de las OAG-CR. El primero es la gran utilidad de fijar la atención en los datos bioquímicos de menor nivel de complejidad y ejecutables en un

laboratorio hospitalario; en la DCT la constatación de acidosis metabólica, cetonuria, aminoacidemia y aminoaciduria normales, sumado a un signo bioquímico de escasa frecuencia en estas enfermedades metabólicas de los ácidos orgánicos, la hiperglucemia (explicada muy recientemente por el impacto de los metabolitos tóxicos endógenos sobre el páncreas<sup>18</sup>), aproximan al diagnóstico y facultan a una terapia de emergencia. Si a lo anterior se incorpora la identificación de butanona y TG por CCD, el ajuste de la presunción se torna aún mayor. En segundo término, se reitera la importancia decisiva de la recolección de muestras biológicas, plasma sanguíneo y sobre todo orina en pleno ataque y su adecuada conservación. Cualquiera sea la evolución del paciente, el asesoramiento genético resulta crítico e irresoluble si no se cuenta con dicho material.

En base a las implicancias vitales del reconocimiento de estas enfermedades, se considera necesario la difusión de la disponibilidad de la CG/EM en CEMECO, como instrumentación clave para el diagnóstico rápido y preciso de las organoacidurias genéticas.

## Summary

### *Mitochondrial 2-methylacetoacetyl-CoA thiolase deficiency in Argentina*

From the description of two pairs of siblings belonging to unrelated families, one Argentine family with a history of consanguinity and Irish ancestry and the other family native of Paraguay, in whom mitochondrial 2-methylacetoacetyl-CoA thiolase deficiency, commonly known as  $\beta$ -ketothiolase deficiency ( $\beta$ -KTD, McKusick 203750; EC 2.3.1.9) was recognized. We tried to outline through this experience the clinical and biochemical consequences of this genetic defect in the 6th step of the isoleucine catabolism. The phenotypic expression presented by the patients belonged to the classical form of  $\beta$ -KTD. Seven to 15 months was the age at onset of the uniform clinical pattern this being essentially an association of one or several severe ketoacidotic episodes and hyperglycemia which was observed in two patients. The thin-layer chromatography of the tiglylglycine, and dinitrophenylhydrazones of the butanone were positive; aminoacidemia and aminoaciduria revealed normal levels. The organic acids having a unique profile obtained through gaschromatography and mass-spectrometry (GC/



MS) showed excretion of large quantities of metabolites characteristic of the disease: 2-methyl-3-hydroxybutyrate, 2-methylacetoacetic acid, tiglylglycine and 2-ethylhydracrylic acid which led us to establish the biochemical diagnosis of  $\beta$ -KTD. The assay of the  $\beta$ -ketothiolase in lymphocytes and polymorphonuclear leukocytes of the only surviving patient (VT) showed absence of activation by the  $K^+$  ion when the acetoacetyl-CoA was used as a substrate. This first Argentine report about  $\beta$ -KTD leads us to mention three amplifying aspects with regards to previous literature: it adds other different ethnic ancestries of patients, points out a morphological analysis of autopsy material with unchanged structures in the brain, liver and kidneys and marks in the patient VT a dissociation between a symptom-free clinical pattern since age 7 and the persistent biochemical abnormality until the present age, 15 years. The knowledge of the existence of these diseases in our country together with the availability and access to GC/MS of high precision and speed, will allow early diagnosis and better therapeutic results.

## Bibliografía

- Middleton B. The oxoacyl-Coenzyme-A thiolase in animal tissues. *Biochem J* 1973; 132: 717-30.
- Miyazawa S, Osumi T, Hashimoto T. The presence of a new 3-oxoacyl-CoA thiolase in rat liver peroxisomes. *Eur J Biochem* 1980; 103: 589-96.
- Uchida Y, Izai K, Orii T, et al. Novel fatty acid  $\beta$ -oxidation enzymes in rat liver mitochondria. *J Biol Chem* 1992; 267: 1034-41.
- Williamson DH, Bates MW, Page MA, et al. Activities of enzymes involved in acetoacetate utilization in adult mammalian tissues. *Biochem J* 1992; 121: 41-7.
- Daum RS, Lamm PH, Mamer OA, et al. A "new" disorder of isoleucine metabolism. *Lancet* 1971; 2: 1289-90.
- Daum RS, Scriver CR, Mamer OA, et al. An inherited disorder of isoleucine catabolism causing accumulation of  $\alpha$ -methylacetoacetate and  $\alpha$ -methyl- $\beta$ -hydroxybutyrate, and intermittent metabolic acidosis. *Pediat Res* 1973; 7: 149-60.
- Sweetman L, Williams JC. Branched chain organic acidurias. In: Scriver CR, Beaudet AL, Sly WS, Valle D (eds). *The metabolic basis of inherited metabolic disease*. New York: McGraw-Hill, 1994; 1387-421.
- Kremer RD, Boldini CD, Capra AP, et al. Variaciones en la expresión fenotípica de la acidemia isovalérica en pacientes argentinos. Observaciones de un prolongado seguimiento. *Medicina (Buenos Aires)* 1992; 52: 131-40.
- Kremer RD, Kelley RI, Boldini CD, et al. Deficiencia de la 3-Hidroxi-3-Metilglutaril Coenzima-A Liasa como causa de severo daño neurológico. *Medicina (Buenos Aires)* 1992; 52: 30-6.
- Kremer RD, Capra AP, Boldini CD. Síndrome de Reye. *Medicina (Buenos Aires)* 1985; 45: 603-14.
- Rowley BO, Gerritsen T. Identification of N-acylglycines by gas-liquid chromatography. *Clin Chim Acta* 1975; 62: 13-9.
- Tanaka K, Hine DG, West-Dull A, et al. Gas-chromatographic method of analysis for urinary organic acids. I. Retention indices of 155 metabolically important compounds. *Clin Chem* 1980; 26: 1839-46.
- Hiyama K, Sakura N, Matsumoto T et al. Deficiency of beta-ketothiolase activity in leukocytes from a patient with 2-methylacetoacetic aciduria. *Clin Chim Acta* 1986; 155: 189-94.
- Søvik O. Mitochondrial 2-methylacetoacetyl-CoA thiolase deficiency: an inborn error of isoleucine and ketone body metabolism. *J Inher Metab Dis* 1993; 16: 46-54.
- Fukao T, Yamaguchi S, Nagasana H, et al. Molecular cloning of cDNA for human mitochondrial acetoacetyl-CoA thiolase and molecular analysis of 3-ketothiolase deficiency. *J Inher Metab Dis* 1990; 13: 757-60.
- Wajner M, Paim MT, Giugliani R et al. Biochemical investigation of a Brazilian patient with a defect in mitochondrial acetoacetyl-CoA thiolase. *Clin Genet* 1992; 41: 202-5.
- Van Calcar SC, Harding CO, Davidson SR et al. Case reports of successful pregnancy in women with maple syrup urine disease and propionic acidemia. *Am J Med Genet* 1992; 44: 641-6.
- Burlina AB, Dionisi-Vici C, Piovano S et al. Acute pancreatitis in propionic acidemia. *J Inher Metab Dis* 1995; 18: 169-72.