

---

**Vólvulo del colon sigmoide. Signo del grano de café**

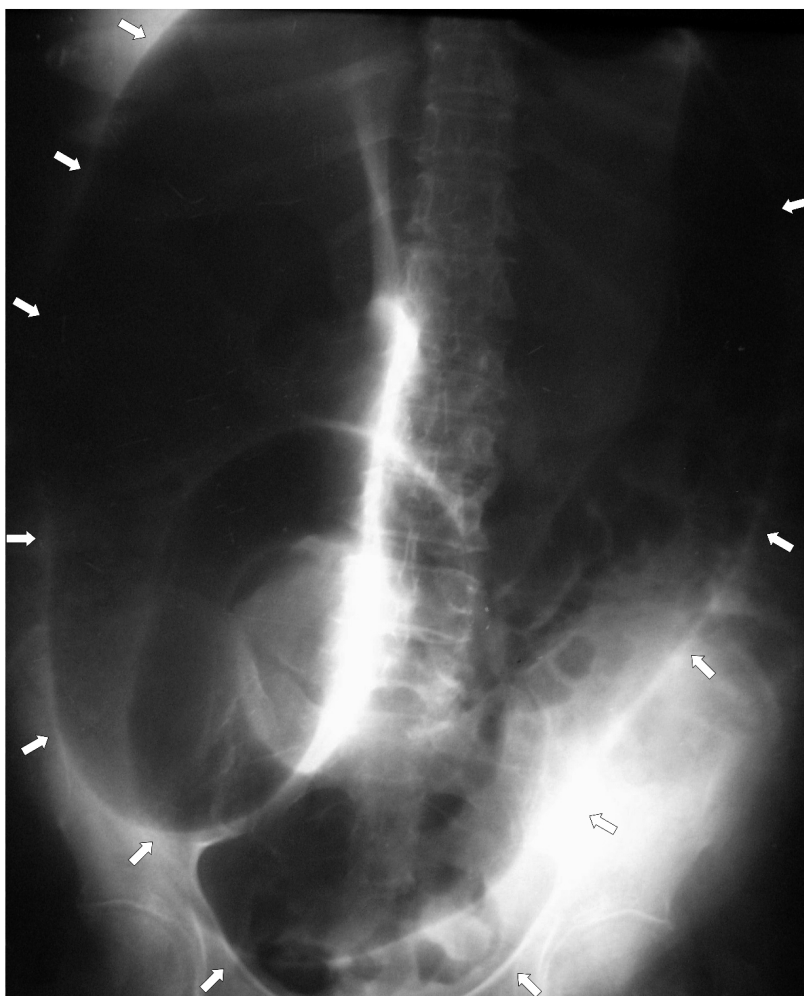
---

Mujer de 64 años con antecedentes de hipotiroidismo congénito y deterioro cognitivo que consultó por dolor y distensión abdominal, vómitos y ausencia de tránsito intestinal de tres días de evolución.

La radiografía de abdomen mostró el signo del grano de café, que es una imagen característica del vólvulo del colon sigmoide, y que se evidencia en una radiografía simple abdominal anteroposterior en posición supina. Esta imagen es generada por la obstrucción mecánica producida por el vólvulo, que causa una marcada dilatación del sigmoide, generando un bucle que enfrenta las paredes internas del mismo, se ve en la radiografía en forma de U invertida con una línea vertical opaca que se asemeja a la hendidura de un grano de café.

El vólvulo del colon sigmoide es una emergencia médica, que puede poner en riesgo la vida si no es detectado y tratado precozmente. Es la tercera causa de obstrucción intestinal, abarcando el 8% de los casos, luego del cáncer y la enfermedad diverticular en los países de Occidente; prevalece en diferentes regiones de América del Sur como consecuencia del megacolon chagásico.

Se realizó una laparotomía exploradora, se confirmó el diagnóstico y se resecó el colon sigmoide afectado (operación de Hartmann) con colostomía terminal. La evolución postoperatoria fue satisfactoria.



*Antonio M. Maya, Juan Carlos Espinoza, Francisco Castro,  
Alejandro Giunipero, Francisco J. Aulet*  
Departamento de Cirugía General,  
Instituto de Investigaciones Médicas Alfredo Lanari,  
Facultad de Medicina, Universidad de Buenos Aires  
e-mail: antoniomaya@live.com.ar