

## NEURONOPATÍA SENSITIVA. SU RECONOCIMIENTO Y TRATAMIENTO TEMPRANO

PAZ ZUBERBUHLER<sup>1</sup>, PABLO YOUNG<sup>2</sup>, LUCIANA V. LEÓN CEJAS<sup>3</sup>, BÁRBARA C. FINN<sup>2</sup>,  
JULIO E. BRUETMAN<sup>2</sup>, CRISTIAN R. CALANDRA<sup>4</sup>, ERNESTO FULGENZI<sup>5</sup>, MANUEL PÉREZ AKLY<sup>6</sup>,  
ALEJANDRO RODRÍGUEZ<sup>7</sup>, ANA PARDAL<sup>3</sup>, RICARDO REISIN<sup>3</sup>

<sup>1</sup>Servicio de Neurología Hospital Teodoro Álvarez, <sup>2</sup>Servicio de Clínica Médica, Hospital Británico de Buenos Aires, <sup>3</sup>Servicio de Neurología Hospital Británico de Buenos Aires, <sup>4</sup>Programa de Parkinson y Movimientos Anormales, Hospital de Clínicas José de San Martín, <sup>5</sup>Servicio de Neurología, Hospital Tornú, <sup>6</sup>Servicio de Neurología, Hospital Dr. César Milstein, <sup>7</sup>Instituto de Neurociencias Buenos Aires (INEBA) Buenos Aires, Argentina

**Resumen** Las neuronopatías o ganglionopatías sensitivas, o enfermedades del ganglio dorsal, representan un subgrupo de enfermedades del sistema nervioso periférico, frecuentemente asociadas a trastornos disímunes o paraneoplásicos, y a agentes tóxicos. Los pacientes típicamente presentan ataxia temprana, pérdida de los reflejos osteotendinosos y síntomas sensitivos positivos, presentes tanto en partes proximales como distales del cuerpo. Estudiamos retrospectivamente 10 casos con un diagnóstico final de neuronopatía sensitiva. El síntoma de presentación fue el de una neuropatía sensitiva de curso subagudo en todos los casos, con parestesias en el 100% de los casos. Otras manifestaciones fueron: hipoestesia (10/10), ataxia de la marcha (8/10), síntomas autonómicos (3/10) y parestesias periorales (3/10). La electrofisiología mostró un patrón de compromiso sensitivo axonal, con respuestas motoras normales. El diagnóstico final fue neuronopatía sensitiva adquirida en todos, asociada a síndrome de Sjögren en dos, a lupus eritematoso en uno, a artritis reumatoidea en uno, a cáncer en dos (paraneoplásica) e idiopática en cuatro. En los casos paraneoplásicos, los tumores fueron un carcinoma de pulmón de células pequeñas (con anticuerpos anti-Hu positivos) y un carcinoma epidermoide de pulmón. Ocho pacientes fueron tratados con inmunoterapia, con altas dosis de metilprednisolona endovenosa y/o con inmunoglobulina endovenosa; con pobre respuesta en cuatro casos, mejoría neurológica en cinco, y sin cambios en uno. El presente trabajo muestra el patrón clínico y electrofisiológico de las neuronopatías sensitivas subagudas, y la relevancia de un tratamiento temprano.

**Palabras clave:** ganglionopatía sensitiva, neuronopatía sensitiva, ataxia sensitiva, neuropatía sensitiva, síndrome neurológico paraneoplásico

**Abstract** *Sensory neuronopathy. Its recognition and early treatment.* Sensory neuronopathies or ganglionopathies, or dorsal root ganglion disorders, represent a subgroup of peripheral nervous system diseases, frequently associated with dysimmune or neoplastic disorders and with toxic agents. A degeneration of both central and peripheral sensory projections is present. Patients typically show early ataxia, loss of deep tendon reflexes and positive sensory symptoms present both in proximal and distal sites of the body. We retrospectively studied 10 cases with a final diagnosis of sensory neuronopathy. Sensory neuropathy was the presenting symptom and the course was subacute in all cases. Paresthesias in upper limbs were a predominant manifestation (100%). Other manifestations included: hypoesthesia (10/10), gait ataxia (8/10), autonomic symptoms (3/10) and perioral paresthesias (3/10). Electrophysiology showed sensory axonal neuronal pattern, with normal motor responses. Final diagnosis was acquired sensory neuronopathy in all patients, associated with Sjögren's syndrome in 2, with lupus erythematosus in 1, with rheumatoid arthritis in 1, with a cancer in 2 (paraneoplastic) and idiopathic in 4. In paraneoplastic cases, the tumor was small cell lung cancer in 1 (with positive anti-Hu antibodies), and epidermoid lung cancer in the other. Eight patients were treated with immunotherapy, high dose intravenous methylprednisolone and/or intravenous immunoglobulin; with poor response in 4 cases, neurologic improvement in 5, and without any change in 1 patient. The present work shows the typical clinical and electrophysiological pattern of subacute sensory neuronopathy, and the relevance of early treatment.

**Key words:** sensory ganglionopathy, sensory neuronopathy, sensory ataxia, sensory neuropathy, paraneoplastic neurological syndrome

Recibido: 26-V-2015  
Aceptado: 28-VIII-2015

**Dirección postal:** Dra. Paz Zuberbuhler, Departamento de Neurología, Hospital Teodoro Álvarez, Juan Felipe Aranguren 2701, 1406 Buenos Aires, Argentina

e-mail: pachizuber@gmail.com

Las enfermedades que afectan a las neuronas en el ganglio de la raíz dorsal (GRD), llamadas ganglionopatías sensitivas (GS) o neuronopatías sensitivas (NS), son relativamente infrecuentes y comprometen primariamente a las neuronas sensitivas del GRD pudiendo extenderse a raíces y nervios periféricos. El cuadro clínico se caracteriza por signos y síntomas asimétricos, en particular en formas de presentación subaguda<sup>1</sup>, pérdida parcheada de la sensibilidad, ataxia sensitiva, abolición de reflejos osteotendinosos y síntomas sensitivos positivos, que involucran tanto sectores proximales como distales del cuerpo<sup>2</sup>. No obstante, el principal desafío continúa siendo el poder diferenciarlas de las neuropatías sensitivas.

El propósito del presente trabajo es comunicar diez casos de GS atendidos en cinco instituciones de la Ciudad de Buenos Aires, enfatizando las características clínicas/electrofisiológicas, etiologías y respuesta al tratamiento, junto con una revisión de la literatura.

## Materiales y métodos

Se evaluaron retrospectivamente 10 historias clínicas con diagnóstico de GS de diferentes centros de salud de la Ciudad de Buenos Aires. Nuestro estudio contó con la aprobación de los respectivos Comités de Ética de cada uno de los hospitales que participaron en la evaluación de los pacientes. En todos los casos se analizaron los siguientes datos: edad, sexo, historia familiar, principales antecedentes patológicos y exposición a tóxicos, forma de inicio de la sintomatología (agudo, subagudo, crónico), curso (fluctuante, progresivo), topografía (miembros superiores y/o inferiores y/o cara), distribución (simétrica/asimétrica), y principales síntomas: parestesias/disestesias, pérdida de sensibilidad, dolor, ataxia, compromiso autonómico (hipotensión ortostática, diarrea, constipación, trastornos en la sudoración, disfunción sexual, alteraciones vesicales).

Se evaluaron los principales hallazgos del examen neurológico y estudios electrofisiológicos, incluyendo velocidades de conducción y electromiograma en miembros superiores e inferiores.

También se analizaron resultados de exámenes de laboratorio realizados, los cuales incluían en la mayoría de los pacientes: hemograma, eritrosedimentación (ESD), proteína C reactiva (PCR), prueba de tolerancia oral a la glucosa, vitamina B12, cobre, función renal, hepática y tiroidea, inmunoelectroforesis (IEF) en sangre y orina, panel inmunológico: FAN, antiDNA, factor reumatoideo, crioglobulinas, ANCAc y ANCAp, anticuerpos para enfermedad celíaca, marcadores onconeuronales como AntiHu, AntiRi, AntiYo, serologías para virus de inmunodeficiencia humana (VIH), virus de hepatitis B y C, y VDRL. Además se analizó quiénes tenían estudio de LCR, biopsia de labio/glándula salival menor, y *screening* para enfermedad tumoral oculta con tomografía corporal, y en algunos enfermos tomografía con emisión de positrones (PET). En algunos casos se habían realizado resonancia magnética (RM) cerebral y de médula total para evaluar cordón posterior, de manera que estos resultados también fueron puestos a consideración.

Finalmente evaluamos la respuesta terapéutica a metilprednisolona y/o inmunoglobulina humana endovenosa, y para ello utilizamos retrospectivamente las escalas de Rankin modificado y de Barthel para actividades de la vida diaria.

## Resultados

Se evaluaron 10 historias clínicas (6 mujeres, edad media 56 años). Las características clínicas y el diagnóstico etiológico se resumen en la Tabla 1. La mayoría tuvo un cuadro clínico de inicio subagudo y curso progresivo diagnosticado en algunos inicialmente como neuropatía periférica, y caracterizado principalmente en 6 pacientes por una llamativa distribución asimétrica de la sintomatología en miembros superiores (predominantemente manos). En cuatro hubo compromiso tanto de miembros superiores como inferiores, y tres tuvieron sintomatología peribulbar concomitante. Las principales manifestaciones fueron: hipoestesia (10), parestesias (8), ataxia (8), expresada como una grave alteración de la marcha en 5 casos, y solo dos habían tenido compromiso autonómico, caracterizado por hipohidrosis y constipación.

El examen neurológico reveló graves alteraciones en las diferentes modalidades de sensibilidad superficial y profunda, como hipoestesia táctil, dificultad en la discriminación de dos puntos, hipo/apalestesia y abatiestesia grave en todos ellos. Ocho pacientes además tuvieron ataxia y un paciente presentó movimientos pseudoatetósicos. Ninguno tuvo déficit motor.

En los estudios neurofisiológicos, los potenciales de acción sensitivos evocaron respuestas ausentes y/o con amplitudes reducidas en todos los pacientes, con amplitudes motoras normales (Fig. 1). Las velocidades de conducción tanto motoras como sensitivas, las ondas F y el registro electromiográfico con aguja fueron normales.

En cuatro pacientes el cuadro de neuronopatía estuvo asociada a enfermedad del colágeno: uno con artritis reumatoidea, otro con lupus eritematoso sistémico (LES) y dos con síndrome de Sjögren (SS). En dos casos la etiología fue paraneoplásica; uno ya tenía diagnóstico de carcinoma epidermoide de pulmón, y en otro el *screening* oncológico reveló carcinoma de pulmón oculto mientras que en cuatro la etiología fue considerada idiopática, y un segundo *screening* oncológico que se repitió a los 12 meses permaneció negativo.

Siete enfermos recibieron tratamiento inmunomodulador con metilprednisolona endovenosa (MPEV); 4 de ellos no mejoraron o continuaron empeorando, y requirieron inmunoglobulina humana endovenosa (IGEV) como segunda línea de tratamiento. Un paciente recibió IGEV como primera línea de tratamiento. Asimismo, los dos con etiología oncológica recibieron quimioterapia, y uno recibió además inmunomodulación con MPEV e IGEV. Tres tuvieron buena evolución con recuperación completa, uno tuvo mejoría parcial, dos solo se estabilizaron y los dos de etiología paraneoplásica tuvieron mala evolución. En este último grupo la escala de Barthel calculada retrospectivamente reveló grave compromiso en actividades de la vida diaria (promedio 30 puntos) y la escala de Rankin fue en promedio de 4 puntos. Uno

TABLA 1.– Características clínicas

Paciente	Sexo/ Edad	Etiología	Síntoma inicial	Distribución	Signos y síntomas	Compromiso autonómico	Estudios positivos
1	M/61	SS	Parestesias Movimientos anormales	Simétrica, 4M	Apalestesia MS Hipopalestesia MI Arreflexia 4M Ataxia miembros Pseudoatetosis	Hipohidrosis hemicuerpo derecho	FAN > 1/1280 Test de Schrimmer Biopsia de glándula salival EMG
2	F/66	Idiopática	Hipoestesia MS Dolor 4M Inestabilidad marcha Xerostomía/ xeroftalmia	Simétrica, 4M	Hipoestesia distal 4M ROT abolidos Ataxia marcha	Xerostomía Xeroftalmia	Todo negativo
3	M/66	PNP (CPNCP)	Dolor y parestesias 4M, más en MI Inestabilidad marcha	Simétrica, 4M	Hipo/anestesia 4M Arreflexia 4M Ataxia axial y de 4M	No	Hiperproteinorraquia TAC de tórax y anatomía patológica: Carcinoma epidermoide de pulmón
4	F/60	SS	Parestesias 4M Dolor Inestabilidad marcha Xerostomía	Asimétrica, 4M	Hipoestesia distal en MS y MI izq Arreflexia 4M Ataxia 4M, > MS Hipopalestesia 4M	No	Biopsia de labio
5	F/56	PNP (CPCP)	Parestesias e hipoestesia MI Parestesias peribucales Xerostomía	Asimétrica, 4M	Hipoestesia 4M Arreflexia 4M Ataxia axial y apendicular Diplopía	No	AntiHu y AntiRi Diabetes RM cerebral: imagen compatible con encefalitis límbica
6	M/62	Idiopática	Parestesias en manos Inestabilidad marcha	Simétrica, 4M	Hipoestesia MI Arreflexia 4M Ataxia axial grave	No	Todo negativo
7	M/83	AR	Parestesias mano izquierda y antebrazo derecho, y peribucales	Asimétrica, 4M	Hipoestesia 4M Hiporreflexia 4M	No	FR > 180
8	F/36	Idiopática	Hipoestesia manos con dolor	Simétrica, 4M	Hipoestesia 4M Ataxia MI Hiporreflexia	No	Todo negativo
9	F/30	Idiopática	Hipoestesia/parestesias manos, pies, peribucales	Asimétrica, 4M	Hipoestesia pies y mano izquierda Arreflexia Ataxia	Constipación	Todo negativo
10	F/43	LES	Hipoestesia en MSI, parestesias en pies	Asimétrica, 4M	Hipoestesia en MSI y plantar bilateral Hiporreflexia	No	Fan y Anti ADN (+)

4M: 4 miembros; AR: Artritis reumatoidea; CPCP: Cáncer de pulmón de células pequeñas CPNCP: Cáncer de pulmón No de células pequeñas; F: Femenino; FR: factor reumatoideo; M: Masculino; MI: miembros inferiores; MS: miembros superiores; PNP: Paraneoplásico; QMT: Quimioterapia; ROT: Reflejos osteotendinosos; SS: Síndrome de Sjögren. Fan: Prueba para los anticuerpos antinucleares.

de los pacientes con carcinoma de pulmón falleció. Dos (pacientes 2 y 4) no fueron tratados y evolucionaron favorablemente (Tabla 2).

Caso ilustrativo (Paciente 1): Hombre de 61 años, consultó por parestesias en miembros superiores de dos años de evolución que habían progresado lentamente agregando movimientos anormales distónicos en ambos brazos e incoordinación de las manos. Refería también menor sudoración en la mitad derecha del tronco.

El examen neurológico mostró movimientos de tipo atetoide en ambos brazos, arreflexia generalizada, apalestesia en miembros superiores e hipopalestesia

en miembros inferiores, abatiestesia e hipoestesia en 4 miembros, ataxia apendicular y axial. Se encontró también anhidrosis en hemitronco derecho sin otros síntomas de disautonomía. El examen de pares craneanos y fuerza muscular estuvo conservado.

Los análisis de laboratorio no mostraron significativas alteraciones: vitamina B12 y ácido fólico fueron normales, y los siguientes resultados negativos: serologías para HIV, HTLV, VDRL, anticuerpos antiRO y LA, anticuerpos para enfermedad celíaca, antiHu, antiYo y antiRi, antiDNA. Solo se encontró títulos de FAN positivos (1/80) con patrón moteado. El LCR reveló 1 célula, y 0.65 mg/dl de

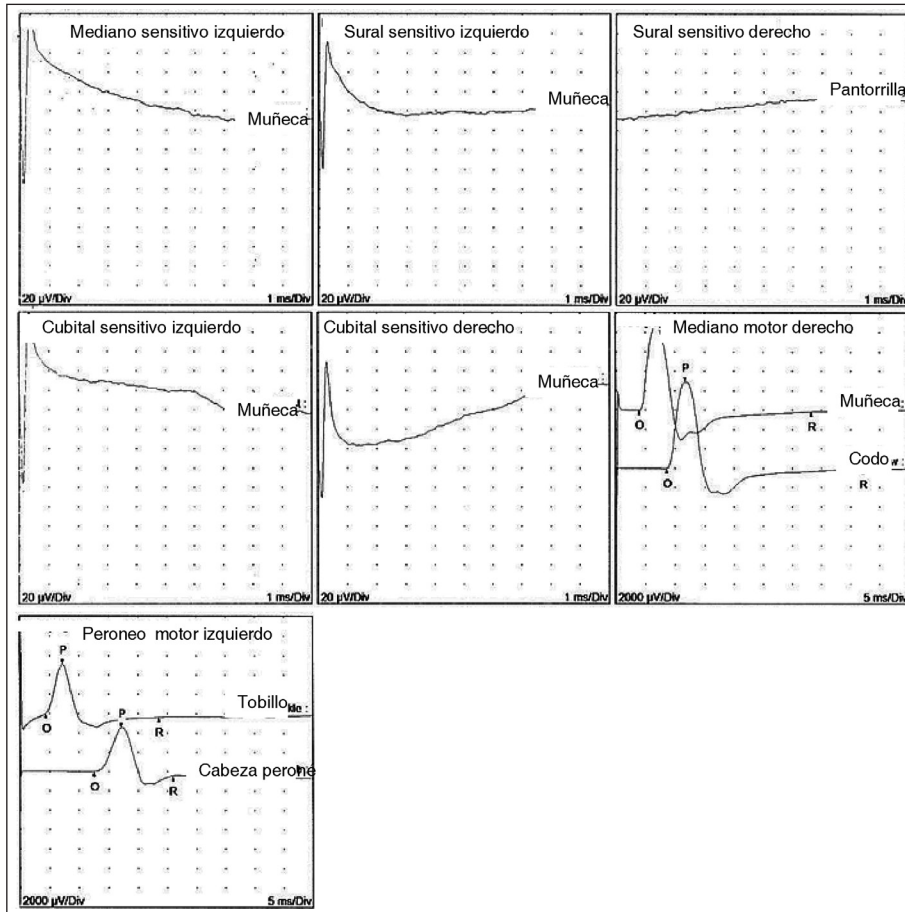


Fig. 1.– Registro electrofisiológico del paciente 2. Ausencia de respuestas sensitivas en todos los nervios explorados; respuestas motoras normales en el mediano derecho y el peroneo izquierdo

TABLA 2.– Tratamiento y evolución

Paciente	Etiología	Tratamiento	Evolución
1	SS	Pulsos de MPEV e IGEV	Mejoría parcial, estabilización
2	Idiopática	Ninguno	Buena evolución
3	PNP (CPNCP)	QMT	Sin respuesta, falleció
4	SS	Ninguno	Buena evolución
5	PNP (CPCP)	Pulsos de MPEV e IGEV; y QMT	Mala evolución
6	Idiopática	Pulsos de MPEV e IGEV	Estable
7	AR	Pulsos de MPEV	Buena evolución
8	Idiopática	Pulsos de MPEV	Buena evolución
9	Idiopática	Pulsos de MPEV e IGEV	Estable
10	LES	IGE V	Buena evolución

AR: Artritis reumatoidea; CPCP: Cáncer de pulmón de células pequeñas CPNCP: Cáncer de pulmón No de células pequeñas; IGEV: Inmunoglobulina endovenosa; MPEV: metilprednisolona endovenosa; PNP: Paraneoplásico; QMT: Quimioterapia; SS: Síndrome de Sjögren

proteínas (rango normal menor a 40 mg/dl), y sin bandas oligoclonales.

Las velocidades de conducción mostraron ausencia de potenciales de acción sensitivos en miembros superiores y miembro inferior izquierdo, y amplitudes reducidas en

miembro inferior derecho; con respuestas motoras normales. La evaluación electromiográfica fue normal.

Los estudios por imágenes de tomografía de tórax, abdomen y pelvis y PET/CT complementario no mostraron anomalías.

Dado que el paciente también presentaba xerostomía/xeroftalmia, y los anticuerpos antiRo y antiLa eran negativos en suero, se realizaron test de Schirmer y Rosa de Bengala, los cuales fueron patológicos. Finalmente la biopsia de glándula salival confirmó SS. El diagnóstico final fue GS autoinmune asociada a dicha enfermedad.

El paciente recibió tratamiento con pulsos de metilprednisolona endovenosa 1 g/día/5 días, y debido a que no hubo mejoría del cuadro clínico recibió también 3 ciclos de IgEV a dosis de 2 g/kg observándose mejoría parcial de los movimientos pseudoatetósicos. Hasta el momento ha permanecido estable, sin signos de progresión de enfermedad.

## Discusión

Las GS fueron descritas por primera vez en 1948 por Denny-Brown y los primeros esfuerzos en la evaluación de estas enfermedades estuvieron enfocados a diferenciarla de las neuropatías sensitivas<sup>3,4</sup>.

Nosotros describimos previamente 10 pacientes con diagnóstico de GS de inicio subagudo y curso progresivo, que tuvieron como forma de presentación más frecuente síntomas tales como hipoestesia y parestesias de distribución asimétrica, fundamentalmente en extremidades superiores y territorio peribucal junto con ataxia de la marcha. Los estudios neurofisiológicos mostraron ausencia de potenciales de acción sensitivos y/o amplitudes reducidas en todos los pacientes. Estas características clínicas/electrofisiológicas orientaron el razonamiento sindrómico de que estábamos frente a una entidad diferente al de las clásicas neuropatías periféricas. Es importante señalar que electrofisiológicamente ambas entidades pueden ser muy similares, y muchas veces lo que nos debe hacer pensar en el diagnóstico de una GS es la forma de presentación y las enfermedades asociadas.

Las GS pueden estar asociadas a enfermedades sistémicas, incluyendo neoplasias, síndromes autoinmunes, infecciones virales, enfermedades secundarias a tóxicos y enfermedades hereditarias; sin embargo, en el 50% de los pacientes la enfermedad es idiopática<sup>1</sup>.

La primera descripción en la literatura fue de dos pacientes con neuropatía sensitiva en cuyas autopsias se observó pérdida axonal grave en los ganglios de las raíces dorsales, con el hallazgo de carcinomas bronquiales previamente no diagnosticados<sup>5</sup>. Dos de nuestros pacientes tuvieron etiología paraneoplásica. GS y neoplasia asociada suelen comprometer a sujetos de edad media y adultos mayores, en el 95% de los casos fumadores (más frecuentemente mujeres), asociándose en 2/3 de los casos con carcinoma de células pequeñas de pulmón<sup>5-9</sup>, aunque también hay casos descritos de neoplasias de pulmón de otras estirpes, como epidermoide<sup>10</sup>. Este tipo de poliganglionopatías también han sido asociadas con

otras neoplasias, incluyendo tumores neuroendocrinos, linfomas, neoplasias ginecológicas y sarcomas<sup>6,7,11-15</sup>. Otras veces estos cuadros neurológicos se presentan en el contexto de títulos positivos de anticuerpos onconeuronales que preceden al diagnóstico de una neoplasia oculta<sup>7,16,17</sup>.

Las GS no malignas son poco comunes y han sido asociadas frecuentemente con SS<sup>18-28</sup>, como fue el caso de dos de nuestros pacientes. La frecuencia de manifestaciones neurológicas en el SS varía entre un 10 y un 60%<sup>22</sup>. En el caso de las GS, estas casi siempre anteceden el diagnóstico de SS<sup>2</sup>. Algunos autores estiman que un 10% de todos los pacientes con SS eventualmente van a desarrollar una GS<sup>18</sup>.

En menor medida, otras enfermedades sistémicas autoinmunes, incluyendo enfermedad celíaca<sup>29-36</sup>, LES<sup>37-39</sup>, hepatitis autoinmune, gammapatía monoclonal de significado incierto y enfermedades del tejido conectivo no clasificadas han sido asociadas a GS<sup>1</sup>.

Finalmente, 4 de nuestros pacientes no tuvieron una etiología identificable. De acuerdo a la literatura, en el 50% de los pacientes con GS la enfermedad es idiopática<sup>1</sup>.

Nuestros pacientes recibieron tratamiento inmunomodulador con MPEV y/o IGEV. Cinco de ellos tuvieron recuperación completa de la sintomatología, uno tuvo solo estabilización clínica, y 4 presentaron una respuesta pobre. En las GS paraneoplásicas el tratamiento del tumor es el factor predictor independiente más importante de mejoría o estabilización del cuadro neurológico<sup>40</sup>; sin embargo, se han comunicado casos aislados con buena respuesta al tratamiento inmunomodulador<sup>41</sup>, y un caso con remisión sostenida durante dos años bajo tratamiento con rituximab<sup>42</sup>.

Los pacientes con GS asociada a SS son frecuentemente tratados con corticoesteroides u otros agentes inmunosupresores. Algunos pacientes mejoran con plasmaféresis<sup>27,28</sup>, y también se han reportado beneficios con el tratamiento con IgEV<sup>26</sup>. Faltan estudios controlados, pero los informes sugieren que la IgEV aportaría un beneficio sostenido para muchos pacientes.

Las formas idiopáticas ocasionalmente responden a la inmunoterapia, pero en general el cuadro clínico empeora lentamente hasta estabilizarse independientemente de la terapia instaurada.

Las GS o NS son una entidad distintiva desde el punto de vista patogénico, clínico, electrofisiológico e histológico. Su diagnóstico muchas veces es complicado y son erróneamente tratadas como neuropatías periféricas sensitivas. Creemos que para todo médico internista es fundamental poder hacer esta distinción clínica, ya que esto se asociaría a poder identificar las etiologías subyacentes y potencialmente revertir o frenar el daño al ganglio de la raíz dorsal con tratamientos oportunos.

**Conflicto de intereses.** Ninguno para declarar

## Bibliografía

1. Sghirlanzoni A, Pereyson D, Lauria G. Sensory neuron diseases. *Lancet Neurol* 2005; 4: 349-61.
2. Kuntzer T, Antoine JC, Steck A. Clinical features and pathophysiological basis of sensory neuronopathies (ganglionopathies). *Muscle Nerve* 2004; 30: 255-68.
3. Asbury AK, Brown MJ. Sensory neuropathy and pure sensory neuropathy. *Curr Opin Neurol Neurosurg* 1990; 3: 708-11.
4. Asbury AK. Sensory neuropathy. *Semin Neurol* 1987; 7: 58-66.
5. Denny-Brown D. Primary sensory neuropathy with muscular changes associated with carcinoma. *J Neurol Neurosurg Psychiatry* 1948; 11: 73-87.
6. Chalk CH, Windebank AJ, Kimmel DW, McManis PG. The distinctive clinical features of paraneoplastic sensory neuropathy. *Can J Neurol Sci* 1992; 19: 346-51.
7. Camdessanché JP, Antoine JC, Honnorat J, et al. Paraneoplastic peripheral neuropathy associated with anti-Hu antibodies. A clinical and electrophysiological study of 20 patients. *Brain* 2002; 125: 166-75.
8. Sillevius Smitt P, Grefkens J, de Leeuw B, et al. Survival and outcome in 73 anti-Hu positive patients with paraneoplastic encephalomyelitis/sensory neuropathy. *J Neurol* 2002; 249: 745-53.
9. Wanschitz J, Hainfellner JA, Kristoferitsch W, Drlicek M, Budka H. Ganglionitis in paraneoplastic subacute sensory neuropathy: a morphologic study. *Neurology* 1997; 49: 1156-9.
10. Noto Y, Shiga K, Fujinami J, Mizuno T, Nakagawa M, Tanaka K. Subacute sensory neuropathy associated with squamous cell carcinoma of the lung: a case report. *Rinsho Shinkeigaku* 2009; 49: 497-500.
11. Fournier CN, Kalra A, Lachance DH, Zarwan C, Srinivasan J. ANNA-1 (anti-Hu) associated sensory neuropathy with malignant mixed mullerian tumor. *Muscle Nerve* 2013; 47: 776-7.
12. Cowley A, Pascoe S. Paraneoplastic subacute sensory neuropathy in association with adenocarcinoma of the prostate. *BMJ Case Rep* 2011; doi:10.1136/bcr.04.2011.4077.
13. Bi WL, Bannykh SI, Martel M, Baehring JM. Paraneoplastic subacute sensory neuropathy secondary to a malignant mixed mullerian tumor. *Obstet Gynecol* 2006; 107: 504-6.
14. Kiyiloglu N, Meydan N, Barutca S, Akyol A. Sub-acute sensory neuropathy as a preceding sign of recurrence in colon carcinoma. *Int J Gastrointest Cancer* 2003; 34: 135-7.
15. Ogawa M, Nishie M, Kurahashi K, Kaimori M, Wakabayashi K. Anti-Hu associated paraneoplastic sensory neuropathy with upper motor neurone involvement. *J Neurol Neurosurg Psychiatry* 2004; 75: 1051-3.
16. Coret F, Bosca I, Fratalia L, Perez-Griera J, Pascual A, Casanova B. Long-lasting remission after rituximab treatment in a case of anti-Hu associated sensory neuropathy and gastric pseudoobstruction. *J Neurooncol* 2009; 93: 421-3.
17. Briellmann RS, Sturzenegger M, Gerber HA, Schaffner T, Hess CW. Autoantibody-associated sensory neuropathy and intestinal pseudo-obstruction without detectable neoplasia. *Eur Neurol* 1996; 36: 369-73.
18. Martinez AR, Nunes MB, Nucci A, França MC Jr. Sensory neuropathy and autoimmune diseases. *Autoimmune Dis* 2012; 2012: 873587.
19. Sjögren M. Zur Kenntnis der Keratoconjunctivitis Sica (Keratitis filiformes bei Hypo-funktion der Tranendrüsen). *Acta Ophthalmol* 1933; 11: 1.
20. Bloch KJ, Buchanan WW, Wohl MJ, Bunim JJ. Sjögren's syndrome. A clinical, pathological, and serological study of sixty-two cases. *Medicine (Baltimore)* 1965; 44: 187-231.
21. Fox RI, Robinson CA, Curd JE, Kozin F, Howell FV. Sjögren's syndrome. Proposed criteria for classification. *Arthritis Rheum* 1986; 29: 577-85.
22. Chai J, Logigian EL. Neurological manifestations of primary Sjögren's syndrome. *Curr Opin Neurol* 2010; 23: 509-13.
23. Souayah N, Chong PS, Cros D. Acute sensory neuropathy as the presenting symptom of Sjögren syndrome. *J Clin Neurosci* 2006; 13: 862-5.
24. Chen WH, Yeh JH, Chiu HC. Plasmapheresis in the treatment of ataxic sensory neuropathy associated with Sjögren syndrome. *Eur Neurol* 2001; 45: 270-4.
25. Sawamura M, Oishi W, Nakanishi E, Maruhama S, Kim G, Harada K. A case of ataxic sensory neuropathy associated with Sjögren syndrome. *Rinsho Shinkeigaku* 2014; 54: 413-6.
26. Takahashi Y, Takata T, Hoshino M, Sakurai M, Kanazawa I. Benefit of IVIG for long-standing ataxic sensory neuropathy with Sjögren syndrome. *Neurology* 2003; 60: 503-5.
27. Hussain A, Scelsa SN. Sensory neuropathy with Ro antibodies: response to combination immunosuppression. *J Clin Neuromuscul Dis* 2010; 11: 120-3.
28. Caroyer JM, Manto MU, Steinfeld SD. Severe sensory neuropathy responsive to infliximab in primary Sjögren's syndrome. *Neurology* 2002; 59: 1113-4.
29. Hadjivassiliou M, Rao DG, Wharton SB, Sanders DS, Grünewald RA, Davies-Jones AG. Sensory ganglionopathy due to gluten sensitivity. *Neurology* 2010; 75: 1003-8.
30. Hadjivassiliou M, Sanders DS, Grünewald RA, Woodroffe N, Boscolo S, Aeschlimann D. Gluten sensitivity: from gut to brain. *Lancet Neurol* 2010; 9: 318-30.
31. Hadjivassiliou M, Grünewald RA, Kandler RH, et al. Neuropathy associated with gluten sensitivity. *J Neurol Neurosurg Psychiatry* 2006; 77: 1262-6.
32. Hadjivassiliou M, Chattopadhyay AK, Davies-Jones GAB, Gibson A, Grünewald RA, Lobo AJ. Neuromuscular disorder as the presenting feature of coeliac disease. *J Neurol Neurosurg Psychiatry* 1997; 63: 770-5.
33. Kelkar P, Ross M, Murray J. Mononeuropathy multiplex associated with celiac disease. *Muscle Nerve* 1996; 19: 234-6.
34. Brannagan TH, Hays AP, Chin R, et al. Small fiber neuropathy/neuropathy associated with celiac disease. *Arch Neurol* 2005; 62: 1574-8.
35. Gibbons CH, Freeman R. Autonomic neuropathy and celiac disease. *J Neurol Neurosurg Psychiatry* 2005; 76: 579-81.
36. Mata S, Renzi D, Pinto F, Calabro A. Anti-tissue transglutaminase IgA antibodies in peripheral neuropathy and motor neuropathy. *Acta Neurol Scand* 2006; 114: 54-8.
37. Figueroa JJ, Tabechian D, Herrmann DN. Severe long-standing dysimmune sensory neuropathy responsive to etanercept. *J Clin Neuromuscul Dis* 2008; 9: 415-20.
38. Wang JC, Lin YC, Yang TF, Lin HY. Ataxic sensory neuropathy in a patient with systemic lupus erythematosus. *Lupus* 2012; 21: 905-9.
39. Navinan MR, Piranavan P, Akram AU, Yudhishdran J, Kandeepan T, Kulatunga A. Sensory neuropathy complicating systemic lupus erythematosus: a case report. *J Med Case Rep* 2014; 8: 141.
40. Dyck PJ, Gutrecht JA, Bastron JA, Karnes WE, Dale AJ. Histologic and teased-fiber measurements of sural nerve in disorders of lower motor and primary sensory neurons. *Mayo Clin Proc* 1968; 43: 81-123.
41. Graus F, Dellatre JY, Antoine JC, et al. Recommended diagnostic criteria for paraneoplastic neurological syndromes. *J Neurol Neurosurg Psychiatry* 2004; 75: 1135-40.
42. Dalmau J, Graus F, Rosenblum MK, Posner JB. Anti-Hu-associated paraneoplastic encephalomyelitis/sensory neuropathy. A clinical study of 71 patients. *Medicine (Baltimore)* 1992; 71: 59-72.