

## SHOCK SÉPTICO CON FOCO EN ENTERITIS INFECCIOSA POR COCOS GRAM POSITIVOS Y AMILOIDOSIS SISTÉMICA SENIL

EDITORES: PABLO LANDI, GISELL A. FERNÁNDEZ TORREJÓN, LEONARDO PAZ

Varón, 85 años. Fecha de ingreso: 25/03/10. Fallece el 26/03/2010.

*Motivo de ingreso:* Disnea, diarrea, oliguria.

*Antecedentes:* Hipertensión arterial desde el 2005; SPECT miocárdico con dipiridamol (isquemia inferoapical e inferomedial) (agosto 2009). Insuficiencia renal crónica (IRC) de causa desconocida, quizás de etiología obstructiva. Urografía retrógrada (12/05/06) que muestra opacidad irregular de uretra peneana y prostática de fino calibre, en relación a hipertrofia glandular. Vejiga con imagen endofítica sobre pared lateral y posterior izquierda con defecto de relleno. Ecografía renal (agosto 2009): Riñón derecho 99 × 46 × 52 mm, riñón izquierdo: 103 × 47 × 50 mm, vía excretora no dilatada (Centro privado). Canal estrecho lumbar (espondilolistesis L4-L5). *Antecedentes familiares:* padre fallecido por cáncer gástrico.

*Consultorios externos:* Dermatología: queratosis actínica en cuero cabelludo y prurito generalizado que responde a loratadina (19/10/09). Cardiología: Sin síntomas. Tensión arterial 150/80 mm Hg (12/08/09). En septiembre de 2008 se le realizó un bloqueo medular por canal estrecho lumbar (espondilolistesis L4-L5) sin mejoría del dolor. Se deriva a kinesioterapia y cuidados paliativos para tratamiento conjunto. *Cuidados paliativos:* Se indicó tramadol sin buena respuesta. Refiere control parcial con AINES. Se indica ketorolac (26/11/09).

*Medicación habitual:* Atenolol 25 mg/12 horas, enalapril 10 mg/12 h; hidroclorotiazida 12.5mg/día.

*Internaciones previas:* 10/01/08-23/01/08: Cirugía programada de próstata. Resección vía anterior. Diagnóstico: hiperplasia nodular benigna y prostatitis crónica activa. Por antecedentes cardiovasculares cursa 24 h posoperatorias en UTI sin intercurencias.

*Enfermedad actual:* Comienza 12 h previas a la consulta con disnea progresiva hasta clase funcional IV asociada a diarrea sin sangre, moco o pus (3-4 episodios diarios), dolor abdominal generalizado mal caracterizado, de intensidad moderada. Además refiere reducción del volumen miccional. Niega palpitaciones, dolor precordial, fiebre y equivalentes.

*Examen físico:* TA 140/90 mm Hg, FC: 100/min; FR 22 ciclos/min; temperatura axilar 36 °C. Mala perfusión periférica, frialdad distal y livideces generalizadas. Miembros inferiores simétricos. Ruidos cardíacos normofónicos, sin ruidos agregados. Regular mecánica ventilatoria, taquipnea, uso de músculos accesorios, hipoventilación generalizada, escasos rales crepitantes bibasales. Abdomen tenso, globoso, timpánico. Vigilia, lúcido, sin déficit neurológico.

*Laboratorio:* Hto 37%, leucocitos 9400/mm<sup>3</sup>, KPTT: 51 seg; TP 51%; RIN 1.66. Glucemia 0.97 mg/dl; urea 1.1 mg/dl; creatinina 4.3 mg/dl; Na 126 mEq/l; K: 5.6 mEq/l; Cl: 92meq/l.

TGO 61 UI/l, TGP 42 UI/l, LDH 1050 UI/l, CPK 735 UI/l; troponina: indeterminada; amilasa 51 UI/l. FIO<sub>2</sub>: indeterminada; PO<sub>2</sub>: 76 mm Hg, PCO<sub>2</sub> 42 mm Hg; pH 7.15, HCO<sub>3</sub> 14 meq/l; Láctico: 7 mMol/l.

*Radiografía de tórax:* partes blandas y óseas sin hallazgos patológicos, mediastino de forma y tamaño conservados. Índice cardiotorácico < 0.5. Senos costo y cardiofrénicos libres. Campos pulmonares libres de infiltrados.

ECG: ritmo sinusal, 100/min, Eje 45° QRS 0.08 seg, P: 0.08 seg. PR: 0.12 seg. Infradesnivel del segmento ST < 0.1 mV en DII, V5 - V6, supradesnivel del segmento ST < 0.1 mV aVR, V2-V3. Onda T plana en DIII, AVL, V1. Onda T negativas V5-V6. QTc 0.42.

*Evolución:* Se considera una insuficiencia renal aguda. Evoluciona con hipotensión arterial. Se mide presión intra-abdominal (30 cm H<sub>2</sub>O). Se inicia infusión de inotrópico: noradrenalina; se decide intubación orotraqueal y conexión a ARM. Evoluciona desfavorablemente con aumento de livideces, con dosis crecientes de inotrópicos (hasta 1.47 gammas de noradrenalina). Se constata descenso de 7 puntos de hematocrito (de 37% a 30%), plaquetopenia (50 000/mm<sup>3</sup>) y leucocitosis (15 900/mm<sup>3</sup>), tinte icterico en escleróticas, alteración de coagulación (TP 50%, KPTT 51"), aumento LDH y Coombs +++. Se realizan hemocultivos.

*Tratamiento instaurado:* Infusión de cristaloides, noradrenalina, ceftriaxona.

*TAC de tórax, abdomen y pelvis:* Sin hallazgos significativos.

*Ecodoppler de miembros inferiores:* Negativo para tromboembolismo pulmonar. Presenta bradicardia, en ECG se observan complejos anchos. Se constata ausencia de pulso, en ECG ritmo de fibrilación ventricular. Se inician maniobras de reanimación, sin respuesta. Fallece 26/03/10 a las 2.10 horas.

*Hemocultivos:* 3/3 positivos *Staphylococcus aureus* metilino sensible.

*Diagnóstico de sala:* Shock séptico.

### Discusión radiológica

*Dr. Ricardo Re:* Los estudios fueron realizados el día 25/3 a las 23 h mientras estaba intubado y con sonda vesical. No hay hallazgos significativos. El parénquima pulmonar y la pleura son normales en apariencia, la silueta cardíaca está mínimamente aumentada en su tamaño, y en las estructuras vasculares se observan algunas imágenes

cálcicas en el cayado de la aorta. No hay adenomegalias en mediastino. El hígado está mínimamente aumentado de tamaño a expensas del lóbulo derecho. Bazo y páncreas normales, se observa el desplazamiento del riñón izquierdo hacia la región anterior, sin causa obvia. El tamaño y forma de los riñones es normal. No se observan adenopatías retroperitoneales. La ampolla rectal tiene escaso contenido, la próstata está aumentada levemente de tamaño y las vesículas seminales son de aspecto normal.

## Discusión clínica

*Dra. Paula Monti:* Es un caso de enfermedad vascular conocida de claudicación vascular intermitente y soplos femorales en el examen físico y de enfermedad coronaria asintomática, con SPECT (*single photon emission computed tomography scan*) que mostró isquemia en territorio de la coronaria derecha. En el 2005 se le diagnosticó una hipertensión arterial y tiene una IRC con un filtrado glomerular calculado en 40 ml/min/24 h, a partir de la creatinina sérica con la fórmula de Cockcroft-Gault. Desde el 2009 se observa alteración en los hemogramas con anemia leve normocítica y normocrómica con ferritina normal, y leucocitosis con predominio linfocitario del 62% en tres exámenes sucesivos. Tuvo una internación corta, ingresó a las 19.30 h y falleció 6 horas después. Consultó por disnea, dolor abdominal y diarrea de presentación aguda. Se constata al ingreso taquipnea y taquicardia, empleo de músculos accesorios de la respiración con uso de la prensa abdominal y abdomen distendido no doloroso, sin reacción peritoneal y ruidos hidroaéreos disminuidos. Se observa ictericia en escleróticas. Evoluciona rápidamente con hipotensión, acrocianosis, tiempo de llenado capilar mayor a 2" y livideces en miembros inferiores que justifican la intubación orotraqueal y ARM. Los 3 hemocultivos realizados al ingreso dieron positivos 3/3 para *Staphylococcus aureus* meticilino sensible, dato conocido posterior al fallecimiento del paciente. Ingresó con hematocrito normal que desciende 7 puntos en las horas siguientes, lo que se explica por varios mecanismos, como la dilución propia de la reanimación con líquidos, la insuficiencia renal aguda (IRA), el estado inflamatorio propio de la sepsis, hemólisis de mecanismo poco claro y por cuadro de coagulación intravascular diseminada (CID). Pensar en esta alternativa se justifica por la combinación de plaquetopenia (50 000 plaquetas) y alteración en la coagulación, con sospecha de *shock* séptico y falla multiorgánica. La IRA sería consecuencia de una NTA (necrosis tubular aguda) por sepsis e hipotensión. No descarto la microangiopatía trombótica debida a la CID.

El aumento de la CK de origen muscular también obedece a un mecanismo multicausal, sin olvidarnos del síndrome de *shock* tóxico por estafilococo. La troponina T negativa aleja el origen miocárdico. La isquemia intestinal es otro diagnóstico a considerar, en especial en un anciano con factores de riesgo cardiovasculares, con diarrea aguda, dolor abdominal, *shock* y elevación de CK, LDH, ácido láctico y acidosis. El estado ácido-base me genera dudas. Antes de ser intubado presentaba acidemia (pH 7.15) por acidosis metabólica con *anion gap* elevado, con  $\Delta\text{Gap}/\Delta\text{Bicarbonato} \sim 1$ , y acidosis respiratoria aguda. Los valores de gases arteriales y el ionograma que le sigue son muy distintos al previo, donde mostró desarrollo de acidosis hiperclorémica pura. Deberíamos discutir el origen de la bacteriemia por estafilococo, donde no hay un foco de origen claro. La presencia de 3 hemocultivos positivos para el mismo germen, orienta a pensar en un foco endovascular como la endocarditis infecciosa, que también podría explicar el cuadro de isquemia intestinal ya comentada. Creo que el desenlace rápido fue consecuencia de sepsis con FMO (falla multiorgánica).

*Dr. Román Zucchi:* Se comportó como un *shock* séptico con FMO, debido a un estafilococo adquirido en la comunidad. Todo lo actuado fue en relación a la pesquisa precoz de todos los parámetros inflamatorios que suelen verse en la sepsis y su manejo hemodinámico, en donde se incluye también el inicio precoz de tratamiento antibiótico empírico, orientado a las causas más probables. En un anciano con estos antecedentes, los focos infecciosos más comunes son el pulmonar y el urinario, siendo esperable encontrar sepsis por gérmenes gram negativos, no habiendo sido así en nuestro paciente. Debo destacar que los 3 hemocultivos fueron obtenidos cercanos uno del otro. De todos modos, debemos asumir que se trata de una bacteriemia continua, coincidiendo con la Dra. Monti en que debemos pensar en una endocarditis infecciosa. Ésta podría explicar el cuadro intestinal ya comentado, cuando se produce la embolización de la vegetación, con la consiguiente isquemia mesentérica. Por definición es una bacteriemia complicada y es probable el hallazgo de infecciones metastásicas en hígado, bazo, riñón y médula ósea. El *shock* tóxico mediado por la toxina T1st (superantígeno) es un diagnóstico atractivo, aunque tenemos la falta de fiebre, lesiones en piel, el grupo etario, y la ausencia de cirugía abdominal o urológica reciente. Suele cursar con hemocultivos negativos. No tenemos predictores de mortalidad por el corto período de internación, puesto que se requieren al menos 48 horas para observar la evolución y respuesta al tratamiento antibiótico empírico y por supuesto la persistencia o no de los hemocultivos

intra-tratamiento. Otro predictor pronóstico, que desconocemos, sería la bacteriuria por el mismo microorganismo en el contexto de bacteriemia, que aumentaría tres veces la mortalidad.

*Dr. Fernando Ingallina:* Tenía una cardiopatía hipertensiva hipertrófica sumada a una cardiopatía isquémica. Ninguna de ellas sería grave al no existir historia compatible con insuficiencia cardíaca, angina crónica estable ni haber presentado síndromes coronarios agudos que motivaran la consulta o internación. En el consultorio se observaron cambios electrocardiográficos consistentes en cambios en la onda T en cara inferior y anterolateral, que motivaron el pedido del SPECT. La calidad del estudio en base a las fotos enviadas fue mala y dudo que tuviera isquemia o al menos no tendría enfermedad crítica de múltiples vasos. Debemos tener en cuenta que la tropoina T indeterminada en pacientes con IRC sería más un marcador de enfermedad cardiovascular asociada que de isquemia miocárdica aguda. Están descriptos en la historia clínica cambios en el ST difusos, que sí podrían sugerir fenómenos miocárdicos debidos a isquemia o a miocarditis bacteriana metastásica, en un paciente con bacteriemia persistente. La endocarditis por estafilococo lleva a un deterioro muy rápido, con destrucción valvular, y signos clínicos y radiográficos floridos de insuficiencia cardíaca, que no tuvo, y por eso parece improbable el diagnóstico de endocarditis infecciosa.

*Dr. Enrique Dorado:* Se sabe que la mortalidad por sepsis es del 20 al 30%. Sin embargo, cuando desarrolla IRA y FMO la mortalidad es cercana al 80%. La sepsis explica en parte la IRA al producir vasoconstricción y una redistribución del flujo intra-renal, generando NTA isquémica secundaria, siendo la causa más frecuente de insuficiencia renal aguda parenquimatosa, y el mecanismo descrito con mayor frecuencia en el *shock* séptico. El aumento de la presión intra-abdominal puede haber agravado la IRA por sepsis (su valor registrado en la historia clínica fue 30 cm de agua), si bien no se conoce con certeza el valor de corte a partir del cual el aumento de presión intra-abdominal genera insuficiencia renal aguda. Para que tenga validez y pueda interpretarse, se requieren varias determinaciones en un lapso de 4 a 6 horas, y no una sola como en este caso. De todas maneras, es un predictor independiente de IRA de mucho valor, siendo un mecanismo principalmente hemodinámico, con aumento de la presión intra-torácica que conduce a una disminución de la distensibilidad del ventrículo izquierdo y del gasto cardíaco, asociado a la compresión venosa que genera la presión abdominal aumentada, conduciendo finalmente al aumento de la resistencia vascular intra-renal, precipi-

tando o agravando el filtrado. No es condición suficiente la presencia de un foco infeccioso gastrointestinal, que también está descrito en sepsis de otro origen. Hay dos factores adicionales que pueden haber tenido un papel menor en el fallo renal, como la rhabdomiólisis y la hemólisis. La primera es difícil de justificar con los valores de CK descriptos y el otro factor, salvo que se trate de sangre incompatible, solo excepcionalmente genera daño tubular. El estafilococo puede producir daño renal por varios mecanismos, siendo uno de ellos la glomerulonefritis aguda que se manifiesta como un cuadro nefrítico. Otra alternativa es la glomerulonefritis membrano-proliferativa, también asociada a sepsis por estafilococo. Una tercera alternativa es la posibilidad del papel del super-antígeno que se acompaña de un fallo renal agudo grave en cuadros sépticos graves. Al no contar con un valor de sedimento de orina compatible con síndrome nefrítico me parece que, si bien al estafilococo debemos considerarlo como un factor etiológico, la sepsis parece la causa más probable del deterioro agudo de la función renal.

*Dra. Patricia Vasallu:* En el 2006 tenía un hemograma normal; en el 2007, cuando se interna para ser operado de próstata, tenía un hematocrito de 37% y 13 600 glóbulos blancos, con fórmula normal. En el año 2008 presentaba una discreta leucocitosis, entre 10 000 y 12 000/mm<sup>3</sup>, con fórmula normal. A partir del 2009 las cifras de leucocitos tenían un rango de 13 000-17 600, con linfocitosis. El resto de los valores del hemograma e índices hematimétricos fueron normales. No encontré en la historia descripción morfológica de los linfocitos por lo que asumo que eran de apariencia normal, como generalmente suelen ser los linfocitos de leucemia linfática crónica (LLC). No tenemos un frotis de sangre periférica, donde hubieran podido observarse las *sombras de Gumprecht*, que son restos nucleares por la ruptura de los linfocitos, que se producen al realizar el extendido. Es probable que tuviera una LLC, por su prevalencia en este grupo etario, aunque desconocemos la presencia o no de adenopatías y/o de esplenomegalia. El diagnóstico de LLC se basa en datos morfológicos del frotis de sangre periférica, y la confirmación del inmunofenotipo. Nada de esto sabemos. Desconozco si fue o no condición necesaria para el desarrollo del cuadro infeccioso, y es muy probable que haya desarrollado una CID en el contexto de una sepsis.

*Dr. Eduardo De Vito:* ¿Cómo se puede explicar la variación de los gases en el paciente? Es claro que en las segundas mediciones, la acidosis metabólica con *anion gap* normal e hiperclorémica podría ser explicada por la resucitación con líquidos. Pero también tiene el ácido

láctico alto. La pregunta que hago es ¿cuántos trastornos del ácido base hay?

*Dr. Roberto Freue:* Si consideramos que todos los valores son reales, le subió 30 mEq/l el cloro en las primeras 2 horas, orientándonos a que fue expandido con cloruro de sodio, conducta correcta, dado que si se le hubiésemos dado *Ringer Lactato* a un paciente en *shock* con 7 mM de ácido láctico, es poco probable que pudiera metabolizar el lactato, empeorando la acidosis. Cuando se expande con solución fisiológica, le aportamos la misma cantidad de sodio que de cloro, sabiendo que el cloro tiene una concentración menor en plasma, es decir que si le damos 150 mEq/l de sodio y de cloro, le estamos dando un 50% más de este último. Los cambios tienen que ver más con la expansión que con la mala utilización del oxígeno, ya que el lactato no varió significativamente. La pregunta que me hago es ¿por qué no se refleja en el *anion gap* el aumento del ácido láctico? El análisis de los trastornos ácido base triples o cuádruples como este es complejo. En 1981 Peter A. Stewart publicó un libro y dos años más tarde un trabajo describiendo el concepto de *Strong Ion Difference* como una alternativa en la evaluación de los disturbios ácido-base en la práctica clínica. Hubiese sido más fácil tener el valor de albúmina, sabiendo que la equivalencia aniónica de la albúmina es igual a 0.25 mEq/l por cada gramo de albúmina por litro, puede calcularse en forma rápida multiplicando los mEq/l de albúmina que faltan para llegar al valor normal de 4 mEq/l, por 2.5 mEq/l. De esta manera podríamos corregir el *anion gap* al valor de la albúmina, y desenmascarar un ácido orgánico que estaría consumiendo bicarbonato, probablemente el ácido láctico. Si conociéramos el valor de la albúmina, podríamos llegar al diagnóstico del trastorno ácido-base.

*Dr. De Vito:* Conociendo la evolución podemos localizar el inicio del problema en el abdomen, no pudiéndose descartar la trombosis mesentérica. ¿Qué nos aportan las imágenes sobre este diagnóstico?

*Dr. Re:* No se observa distensión intestinal ni alteración de la grasa del mesenterio, como tampoco líquido libre en la cavidad ni derrame pleural, haciendo poco probable el diagnóstico de trombosis mesentérica, ni otra lesión significativa en el abdomen.

*Dr. Juan Bautista Palmitano:* Creo que es poco probable que el abdomen sea el foco de origen de la sepsis, por tratarse de un estafilococo, pero no sería raro encontrar evidencias anatomopatológicas de infarto mesentérico por embolia séptica o debido a hipoflujo. Que no tenga imágenes representativas podría ser debido al corto tiempo de evolución.

*Dra. Silvia Predari:* Es probable que haya tenido un cuadro de toxiinfección alimentaria grave con una cepa de estafilococo enterotoxigénica. Hay varias toxinas descritas de la A hasta la J, que se comportan como poderosos superantígenos, activando a linfocitos T y produciendo daño citopático directo del enterocito con ruptura de la membrana y desencadenando el cuadro de sepsis y FMO.

*Dr. De Vito:* El paciente tuvo una sepsis, con FMO, siendo probable encontrar en la anatomía patológica evidencias de necrosis tubular aguda y de CID. No queda claro el foco. Lo recién comentado por la Dra. Predari es una posibilidad. Por lo expuesto se desestima la isquemia intestinal y el diagnóstico de LLC es altamente probable.

## Discusión anatomopatológica

*Dr. Leonardo Paz:* Los hallazgos anatómicos en la autopsia fueron los de un *shock* séptico. En la macroscopía, los pulmones tenían congestión en base izquierda y lóbulo superior derecho. En el estudio histológico se encontraron embolias sépticas que comprometían vasos subsegmentarios, arteriolas y capilares del pulmón; estaban formados por fibrina, polimorfonucleares y colonias de gérmenes, esto constituye un trombo séptico (Fig. 1). No se acompañaban de infarto ni edema de pulmón y había enfisema centrolobulillar de grado leve que afectaba 10 a 20 % del parénquima pulmonar. El único lugar donde se encontraron las embolias sépticas fue en los pulmones. El foco probable del origen de las embolias, encontrado en la autopsia y en coincidencia con los síntomas digestivos, fue el intestino delgado, macroscópicamente la mucosa estaba congestiva con erosiones e histológicamente tenía una enteritis infecciosa con ulceración (Fig. 2 A) y presencia de gérmenes, cocos gram positivos en la superficie mucosa y trombos hialinos en submucosa (Fig. 2 B). Coincidió con la Dra. Predari en que el foco probable sea el intestino.

El corazón estaba aumentado de tamaño, pesaba 480 gramos. Las arterias coronarias estaban permeables, con una aterosclerosis moderada, la más afectada era la arteria coronaria descendente anterior, con obstrucción de la luz de 60 a 70%. La circulación de la cara posterior era mixta y estaba dada por la arteria coronaria circunfleja y la coronaria derecha. Al corte el corazón presentaba hipertrofia concéntrica del ventrículo izquierdo, con un grosor máximo de 18 mm y calcificación del anillo de la válvula mitral. Tenía hipertrofia de las fibras musculares

cardíacas, no habría gran fibrosis intramiocárdica, era focal en la pared lateral y llamó la atención la descripción ecográfica de hipoquinesia grave en cara posterior, esto no tenía correlación anatómica.

Tenía una amiloidosis senil, sistémica tipo del adulto y en las coronarias, en su trayecto intramiocárdico se veían depósitos de material eosinofílico resquebrajado en la hematoxilina y eosina, celeste con la técnica de Masson (Fig. 3 B) y naranja con la coloración de Rojo Congo (Fig. 3 C) los cuales presentaban refringencia verde manzana con la luz polarizada. Otros vasos comprometidos por la amiloidosis eran los del tubo digestivo, estómago, intestino delgado y colon, afectando vasos submucosos (Fig. 3). Hay que tener en cuenta la localización de los vasos afectados, ya que la submucosa no es incluida generalmente en una biopsia endoscópica en la que se investigan

depósitos amiloides. La amiloidosis también afectaba los vasos de las glándulas suprarrenales y páncreas.

El hígado pesaba 1975 gramos, estaba aumentado de tamaño, tenía signos de congestión centrolobulillar, con transformación grasa macro y microvacuolar localizada en el centro del lobulillo, de grado leve. Además tenía fibrosis expansiva en los espacios porta con infiltrado inflamatorio que se introduce entre los hepatocitos lesionándolos, estos hallazgos corresponden a una hepatitis crónica con actividad leve, probablemente de causa viral, pero no hay antecedentes serológicos registrados. El bazo estaba aumentado de tamaño, pesaba 320 gramos y tenía congestión. La medula ósea era hiper celular para la edad del

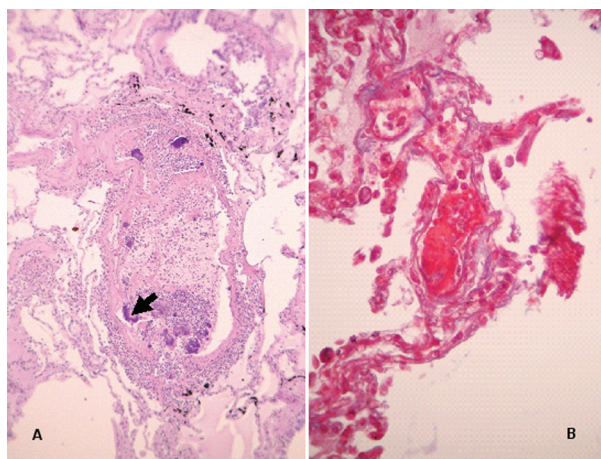


Fig. 1.- A. Pulmón. Vaso subsegmentario con trombo séptico. La flecha indica colonias de gérmenes. HyE 100X B. Capilar pulmonar con trombo séptico. Masson 400X.

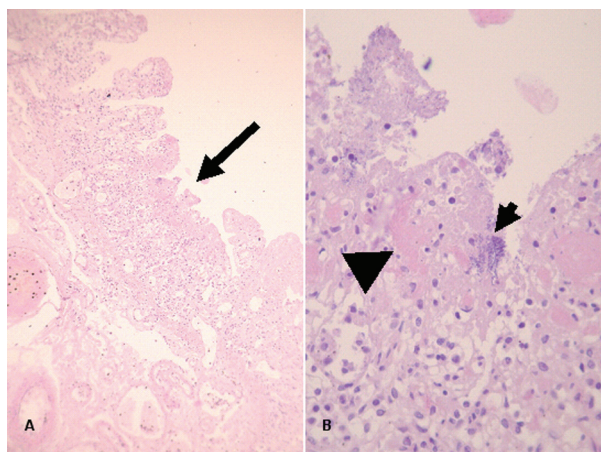


Fig. 2.- A. Intestino delgado, flecha ulceración. HyE 40X. B. Detalle de mucosa con gérmenes (flecha corta) y trombos fibrinosos en capilares (cabeza de flecha).

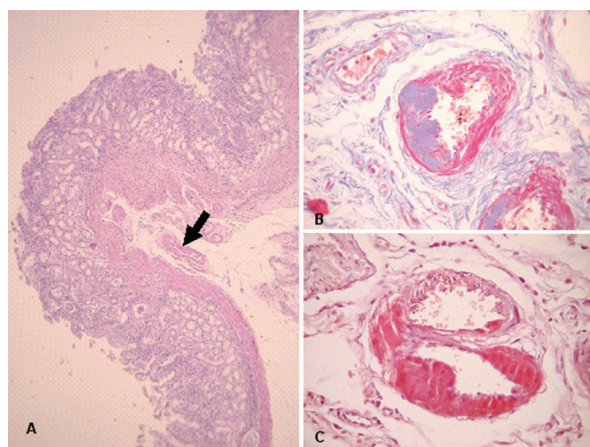


Fig. 3.- A. Estómago. Vasos en submucosa con amiloidosis (flecha) HyE 40X. B. Arteriola con depósito amiloide parietal; Masson 400X. C. Coloración de Rojo Congo 400X.

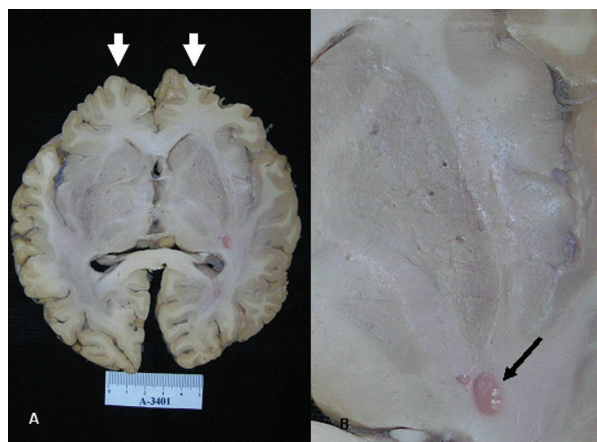


Fig. 4.- A. Cerebro: Atrofia de lóbulo frontal (flechas). B. Cerebro: Estadio lacunar a nivel de núcleos de base (flecha).

paciente, de tipo activa con elementos de las 3 progenies con presencia de formas maduras, y aislados acúmulos linfoides, sin las características de una leucemia linfática.

La aorta tenía aterosclerosis leve a moderada predominando en la proximidad de su bifurcación. Los riñones pesaban 130 g el riñón derecho y 125 g el riñón izquierdo; microscópicamente tenían necrosis tubular aguda con dilatación de los túbulos y nefroangioesclerosis. El uréter derecho estaba levemente dilatado.

El cerebro pesaba 1120 gramos, al realizar los cortes presentaba una marcada atrofia del lóbulo frontal con surcos ensanchados y finas circunvoluciones (Fig. 4 A) e imágenes lacunares en los núcleos de la base (Fig. 4 B) con engrosamiento y hialinización de las arteriolas y macrófagos con hemosiderina, todas estas alteraciones relacionadas con la edad.

### Diagnósticos anatómicos: A – 3401

Varón de 85 años con antecedentes de HTA y enfermedad coronaria asintomática:

1. *Shock* séptico con foco en enteritis infecciosa por Cocos Gram +. Embolias sépticas pulmonares con Cocos Gram positivos. Congestión centrolobulillar hepática, esteatosis macro y microvacuolar. Congestión esplénica. NTA.

2. Amiloidosis sistémica senil con depósitos en vasos intramiocárdicos, tubo digestivo, adrenales y páncreas.

3. Aterosclerosis leve a moderada de aorta y ramas. Cardiomegalia, 480g. HCVI (18mm). Calcificación de anillo mitral. Nefroangioesclerosis. Atrofia cortical cerebral frontal. Estadio lacunar en núcleos de la base.

Enfisema centrolobulillar en 20% del parénquima pulmonar. Hepatitis crónica con leve actividad.

### FE DE ERRATAS / ERRATA

En la casuística *Linfoma primario de hueso con afectación multicéntrica*; autores: Marcelo Graziadio, Natalia Medina, Marcelo Amato, María del Carmen Ardaiz, Santiago Ilutovich y Marcelo Torino, publicada en *Medicina (B Aires)*, 2012; 72: 428-430, la leyenda de la Figura 1, página 429, debe leerse como sigue:

Fig. 1.– RMN encéfalo que muestra lesión hipointensa en T1 que se extiende por encima del plano óseo (ausente) que impresiona iniciarse desde el exterior y desplazar el parénquima generando edema perilesional.

Esta leyenda figura correctamente en la versión *online* ([www.medicinabuenaosaires.com](http://www.medicinabuenaosaires.com))