

---

 Trombosis venosa crónica del tronco braqueocefálico secundaria a cateter en subclavia
 

---

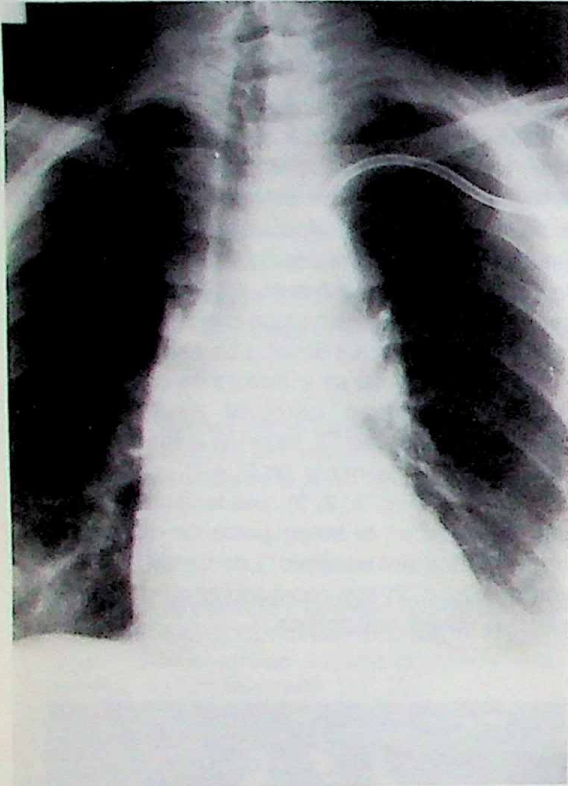


Fig. 1

Mujer de 63 años con antecedentes de insuficiencia renal crónica idiopática. En 1990 se le coloca cateter subclavio izquierdo para diálisis con trombosis a nivel de la vena innominada.

En 1997 por complicación de fístula arterio-venosa se realiza colocación transitoria de cateter subclavio izquierdo para diálisis, con localización del extremo en vena intercostal superior izquierda (fig. 1 y 2). La flebografía muestra la posición anómala del cateter, con circulación colateral en venas yugulares y vertebral izquierda, vena intercostal superior homolateral y he-miacigos accesoria, sin opacificación del tronco imno-minado debido a obstrucción crónica del mismo (Fig. 3).

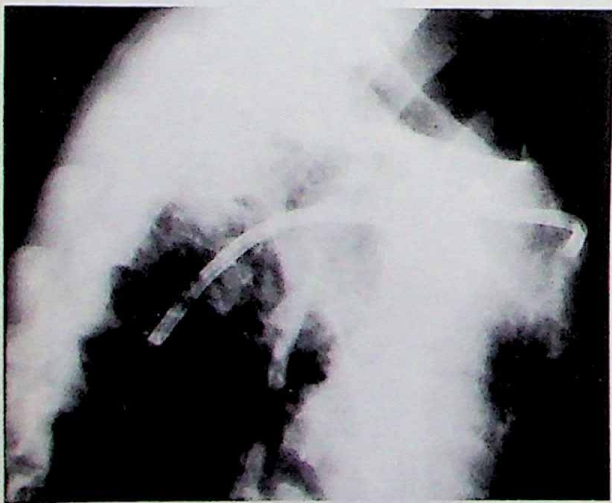


Fig. 2

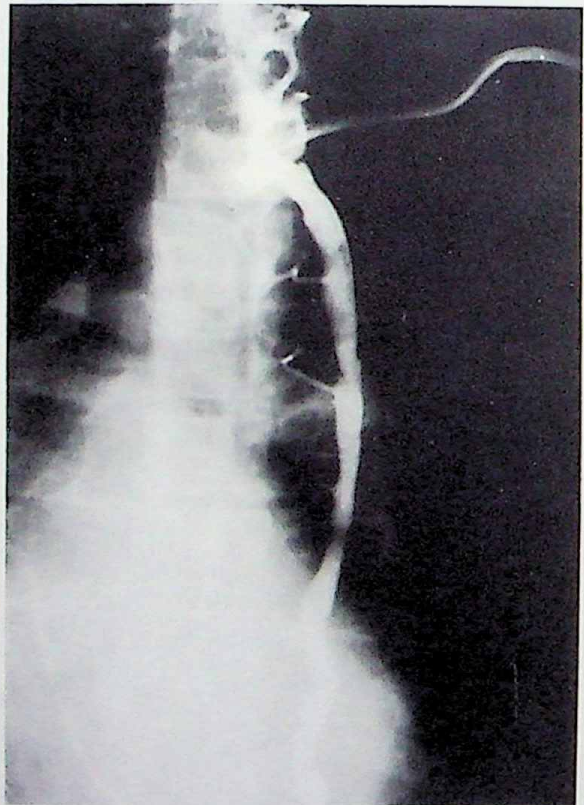


Fig. 3