

IDENTIFICACION DE UN ANTIGENO TUMORAL ASOCIADO AL RECEPTOR ESTROGENICO EN GANGLIOS LINFATICOS AXILARES DE PACIENTES CON CANCER MAMARIO

GRACIELA LAGUENS, VANDA DI GIROLAMO, OSVALDO SPINELLI, RUBEN P. LAGUENS

Cátedra de Patología, Facultad de Ciencias Médicas, Universidad Nacional de La Plata

Resumen Dieciseis ganglios linfáticos axilares fueron enfrentados con suero de pacientes portadoras de cáncer mamario, encontrándose que dichos sueros reconocían determinantes antigénicos en células foliculares dendríticas (CFD) de los centros germinativos. Este hecho fue corroborado con CFD aisladas y cultivadas a las que se enfrentó con los sueros experimentales. Con sueros normales, los resultados fueron negativos. Posteriormente sobre los mismos ganglios y las CFD aisladas, se realizó técnica de inmunoperoxidasa con anticuerpos monoclonales anti-proteína asociada al receptor estrogénico (ERAP). En el 75% de los casos, los ganglios mostraron células anti-ERAP⁺ en el seno subcapsular, sinusoides corticales y centros germinativos. El fenotipo de las células correspondió a macrófagos y células foliculares dendríticas respectivamente. Controles utilizando ganglios que drenan otros tumores malignos fueron negativos. Estos hallazgos sugieren que el antígeno tumoral podría corresponder a la proteína asociada al receptor de estrógenos o tal vez al mismo receptor, capaz de ser captado y transportado por células presentadoras de antígenos desde el tumor a los ganglios linfáticos regionales donde se produce la respuesta inmune del huésped. El posible reconocimiento de un antígeno tumoral mamario abre una perspectiva futura para el manipuleo terapéutico de esta enfermedad.

Palabras clave: receptor estrogénico, células dendríticas, macrófagos, carcinoma mamario, HSP 27

Una de las características de los ganglios linfáticos no metastásicos que drenan el cáncer mamario humano, es la presencia de una marcada hiperplasia del centro germinativo de los folículos linfoides asociado a la presencia de una gran cantidad de macrófagos que llenan las luces de los senos linfáticos conocida como «histiocitosis sinusal»^{1,2}. Aunque durante largo tiempo se pensó que esta modificación histológica, especialmente la histiocitosis sinusal, reflejaba una reacción de defensa contra la neoplasia y se vinculaba con un mejor pronóstico en la enferme-

dad³, las verdaderas razones que la producen no están del todo aclaradas.

No obstante, es conocido el hecho que en la respuesta inmune secundaria, los ganglios linfáticos experimentan modificaciones similares a las descritas después de la estimulación antigénica^{4,5}. Por lo tanto no sería aventurado suponer que en pacientes con cáncer de mama, el procesamiento de antígenos derivados del tumor y la posterior respuesta inmune, serían los responsables de las alteraciones arquitecturales que se producen en los ganglios linfáticos regionales.

Siendo las células foliculares dendríticas (CFD) capaces de atrapar y retener antígenos en forma de complejos inmunes por largo tiempo⁶, enfocamos nuestro estudio en el papel que dichas células podrían cumplir en la captación de antígenos tumorales y la posterior respuesta anti-tumoral.

Recibido: 6-I-1995

Aceptado: 15-IV-1996

Dirección postal: Dra. Graciela Laguens, Cátedra de Patología, Facultad de Ciencias Médicas, Calle 60 y 120. 1900 La Plata, Argentina

Materiales y métodos

A. Obtención del material

1. Ganglios linfáticos:

1.1: 16 ganglios axilares sin metástasis provenientes de 16 pacientes portadoras de carcinomas mamarios fueron obtenidos en el momento del acto quirúrgico de la mastectomía.

1.2: Como controles se utilizaron 6 ganglios regionales sin metástasis provenientes de pacientes portadores de cáncer de colon (n=3) y de cáncer laríngeo (n=3).

2. Sueros:

2.1: Se obtuvo suero de cada una de las 16 pacientes portadoras de carcinoma mamario.

2.2: Como controles se emplearon los sueros de pacientes con cáncer de colon (n=3) y de cáncer de laringe (n=3) y sueros provenientes de dadores normales (n=10).

B. Estudios realizados

A todos los ganglios obtenidos se les realizaron los siguientes estudios:

1) *Histopatología* utilizando técnicas convencionales de microscopía óptica.

2) *Técnica de inmunofluorescencia indirecta (IFI)*:

2.1) Los cortes de ganglios linfáticos obtenidos en criostato de cada una de las 16 pacientes con carcinoma mamario, fueron enfrentados con:

- a) Suero proveniente de la misma paciente.
- b) Sueros de las otras pacientes portadoras de carcinoma mamario.
- c) Sueros de pacientes con cáncer colónico y con cáncer laríngeo
- d) Sueros de dadores normales

2.2) Cortes realizados en criostato de ganglios linfáticos provenientes de cada uno de los pacientes con cáncer colónico y laríngeo, fueron enfrentados con sueros de las 16 pacientes portadoras de carcinoma mamario y con sueros de dadores normales.

En todos los casos, los cortes fueron preincubados con antiinmunoglobulina G humana sin marcar (DAKOPATTS, Santa Bárbara, California, USA).

2.3) Aislamiento de células dendríticas:

Los ganglios linfáticos frescos de las pacientes portadoras de carcinoma mamario, fueron finamente triturados con tijera y homogeneizados a través de agujas de calibre decreciente. Las células obtenidas se suspendieron en medio de cultivo RPMI 1640 (GIBCO) con suero bovino fetal al 5% en botellas de cultivo de 5 ml

(Corning). Luego se incubaron durante dos horas en atmósfera de 5% de CO₂ a 37°C.

Posteriormente se desechó el sobrenadante y las células adherentes fueron postincubadas durante 24 horas en el mismo medio y en iguales condiciones. Se recolectó el sobrenadante rico en células dendríticas⁴, realizándose tres lavados por centrifugación a 1000 rpm durante cinco minutos. El pellet fue resuspendido en 0,5 ml de medio de cultivo con el que se realizaron spots sobre portaobjetos. En cada uno de los casos, los spots se enfrentaron con:

- a) suero de la propia paciente.
- b) suero de otras pacientes portadoras de cáncer mamario cuya IFI sobre cortes de ganglios linfáticos obtenidos en criostato había sido positiva.
- c) sueros controles de pacientes portadores de cáncer colónico y de cáncer laríngeo.
- d) sueros de dadores normales.

3) *Técnica de Inmunoperoxidasa:*

Los cortes de ganglio linfático de cada una de las pacientes con carcinoma mamario y de cada uno de los pacientes portadores de cáncer colónico y laríngeo, fueron incubados con anticuerpos monoclonales anti-macrófago (CD 68, Dakopatts), anti-CFD (CD 35, Dakopatts), y anti-ERAP (Estrogen Receptor Antigen Protein, Biogenex) durante 60 minutos, seguido por una incubación con anti-inmunoglobulina biotinilada y posteriormente revelado con streptavidina-peroxidasa. Los cortes fueron contracoloreados con verde metilo y montados con gelatina glicerina. La misma técnica se efectuó sobre cortes de cada uno de los carcinomas mamarios. Como control negativo, se omitió la incubación con el anticuerpo específico.

Resultados

1) *Estudio histológico:* Ninguno de los ganglios linfáticos utilizados presentaban lesiones metastásicas. En ellos se observó una histiocitosis sinusal (foto 1), característica morfológica de los ganglios linfáticos regionales que drenan carcinomas mamarios².

2) *Inmunofluorescencia indirecta:*

2.1 y 2.2) Sobre cortes de ganglios:

En 14 de los 16 casos (87,5%) los ganglios linfáticos de las pacientes portadoras de carcinoma mamario, la IFI resultó positiva a nivel de los centros germinativos utilizando sus propios sueros. Iguales resultados se obtuvieron cuando los mismos ganglios fueron enfrentados con sueros del resto de las pacientes con carcinoma mama-

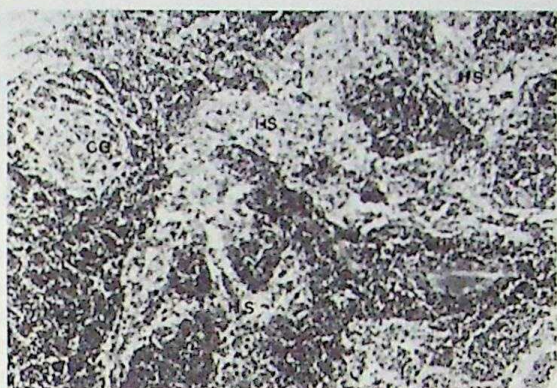


Fig. 1.— Imágen histológica de una histiocitosis sinusal (HS) de ganglio axilar con centros germinativos (CG) prominentes. x250 Hematoxilina/Eosina.

rio. Las células fluorescentes presentaban una morfología correspondiente a CFD (foto 2). Con los sueros controles, tanto de pacientes con cáncer colónico, laríngeo y de dadores normales, la fluorescencia resultó negativa. La adsorción de los sueros con un homogenato de carcinoma mamario, anuló la fluorescencia.

2.3) Sobre células dendríticas aisladas de ganglios linfáticos:

La IFI realizada sobre CFD aisladas de pacientes portadoras de carcinoma mamario confirmó los resultados obtenidos en el punto 2.1 (foto 3)

3) *Inmunoperoxidasa:*

Con la utilización de anti-ERAP, se observó en 12 de los 16 casos (75%) con carcinoma mamario, una intensa coloración citoplasmática en las células tumorales y en algunas células de la estroma.

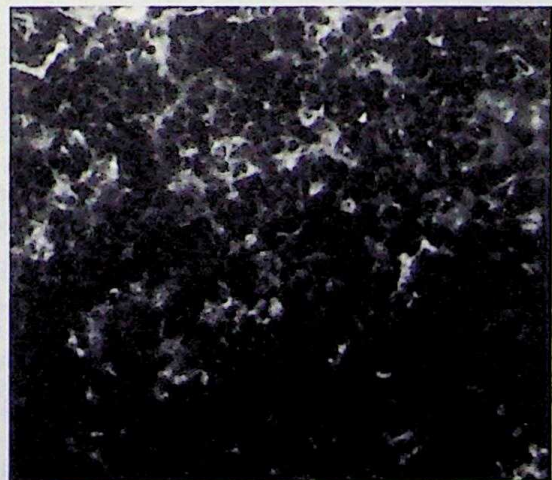


Fig. 2.— Inmunofluorescencia indirecta positiva en células foliculares linfáticas con morfología dendrítica. x400

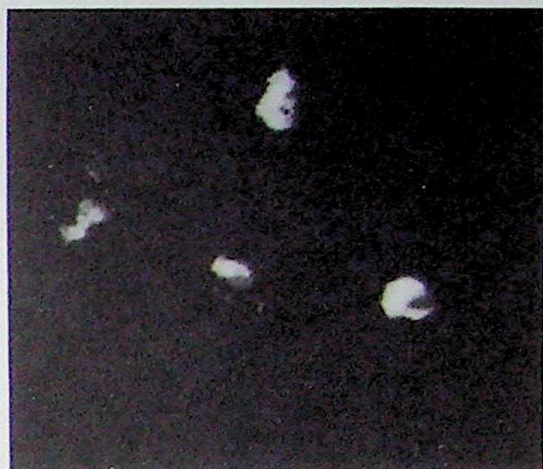

Fig. 3.— Inmunofluorescencia indirecta positiva en células dendríticas aisladas y cultivadas. x400

Asímismo en los cortes de ganglios linfáticos axilares de pacientes con carcinomas anti-ERAP⁺, la inmunomarcación fue positiva en las células intrasinusoidales y en algunas células de los centros germinativos (foto 4). El fenotipo de dichas células correspondía a macrófagos y CFD, hecho corroborado con la utilización de los anticuerpos monoclonales CD 68 y CD 35 respectivamente.

Discusión

Los resultados obtenidos, indican que los sueros de pacientes portadoras de carcinoma mamario reconocen determinantes antigénicos ubicados en las CFD de ganglios linfáticos

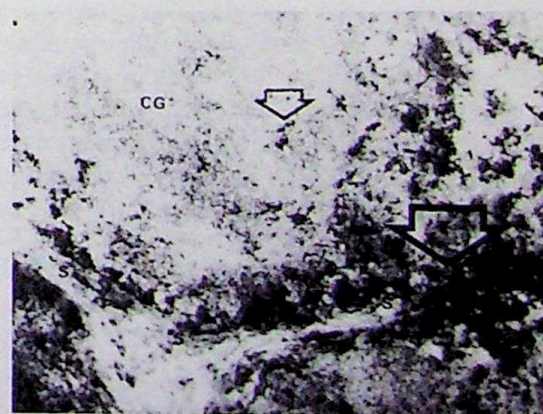


Fig. 4.— Células ERAP⁺ (flechas) intrasinusoidales (S) y en centros germinativos foliculares (CG) de ganglio linfático. Inmunoperoxidasa x250

axilares sin metástasis. Este hecho fue corroborado tanto en cortes de ganglios como en células dendríticas aisladas de los mismos ganglios. Estos determinantes antigénicos no presentan especificidad individual ya que fueron reconocidos por sueros de otras pacientes también portadoras de cáncer mamario. Sin embargo, se observó especificidad con respecto al tipo tumoral, dado que los sueros de dichas pacientes no reconocieron antígenos en los ganglios de pacientes con cáncer de colon y de laringe. Tampoco hubo reconocimiento cuando los sueros de estos pacientes se enfrentaron con los ganglios de las pacientes portadoras de carcinoma mamario. El hecho de haber detectado por inmunoperoxidasa la presencia de proteína asociada al receptor estrogénico, en células cuyo fenotipo correspondía a macrófagos y CFD de los ganglios linfáticos axilares solamente en pacientes portadoras de cáncer mamario, nos inducen a suponer que el antígeno tumoral mamario podría estar relacionado con el receptor estrogénico en aquellos casos donde los tumores fueron positivos para tal receptor. Estos hallazgos nos sugieren que el ERAP, se podría comportar como un antígeno capaz de ser transportado desde el tumor mamario a los ganglios linfáticos axilares por células transportadoras y presentadoras de antígenos. En los ganglios serían captadas por las CFD, las cuales como es sabido son las que captan y exponen durante largo tiempo el antígeno⁷, montando una respuesta inmune más duradera y eficaz⁸. Es conocido, además, que las CFD son potentes activadores de linfocitos T citotóxicos⁹, por lo tanto en un futuro no muy lejano, podría ser factible elaborar una terapéutica antineoplásica basada en la activación linfocitaria a través de cocultivos con CFD de los ganglios linfáticos que drenan carcinomas mamaros¹⁰. Trabajos posteriores realizados en nuestro laboratorio, aún no publicados, nos permitieron establecer que la proteína asociada al receptor estrogénico era una proteína del shock térmico 27 (HSP 27).

Summary

Identification of an estrogen receptor associated tumor antigen in axillary lymph nodes of breast cancer patients

Sixteen axillary lymph nodes were incubated with sera from patients with mammary carcinoma. Using immunofluorescence staining sera recognized antigenic determinants on follicular dendritic cells (FDC) within the follicle centers. These results were confirmed with isolated and cultured FDC that were incubated with the same sera. All the results were negative with normal sera.

We also found a cell population positively reacting with a monoclonal antibody against an estrogen receptor associated protein (ERAP) in subcapsular and cortical sinusae and germinal centers. Phenotype identification of ERAP⁺ cells indicated that they presented characteristics of macrophages and FDC, respectively. Lymph nodes from other malignancies were negative for ERAP.

These findings suggest that the tumoral antigen could be either the protein associated with the estrogen receptor or the receptor itself. The ERAP could be transported by the macrophages from the tumor to the regional lymph nodes where it could be processed and maintained during a long time by FDC, since it is known that these are the most efficient antigen presenting cells.

Bibliografía

1. Black M, Leis HP. Cellular response to autologous breast cancer tissue. *Cancer* 1971; 28: 263-73.
2. Silverberg ST, Chitale AR, Hind AD. Sinus histiocytosis and mammary carcinoma. *Cancer* 1976; 28: 1177-85.
3. Cutters SJ. Prognosis in cancer of the female breast. *Cancer* 1969; 19: 75-82.
4. Koopman G, Pals ST. Cellular interactions in germinal center. Role of adhesion receptors and significance for the pathogenesis of AIDS and malignant lymphoma. *Immunol Rev* 1992; 126: 21-45.
5. Kosco MH, Gray D. Signals involved in germinal center reactions. *Immunol Rev* 1992; 126: 64-75.
6. Kerg PD, Katz DR. Mechanism of dendritic cell function. *Immunol Today* 1990; 11: 206-7.
7. Langhoff E. et al. Replication of HIV type 1 in primary dendritic cell cultures. *Proc Natl Acad Sci USA* 1991; 88: 7998-8002.
8. Szakal AK, Kosko MH, Tew JG. Microanatomy of lymphoid tissue during humoral immune response. *Am Rev Immunol* 1989; 7: 91-109.
9. Young JW, Steinman RM. Dendritic cells stimulate primary human cytolytic lymphocyte responses in the absence of CD4⁺ helper T cells. *J Exp Med* 1990; 171: 1315-32.
10. Austin JM. The dendritic cell system and tumour immunity. *In-vivo* 1993; 7: 193-201.