

DAÑO HIPOTALAMO-HIPOFISO-GONADAL EN ADOLESCENTES CON VARICOCELE

TITANIA PASQUALINI¹, PABLO KNOBLOVITS², FRANCISCO DE BADIOLA³, EDUARDO RUIZ³¹ Sección de Endocrinología Pediátrica, Crecimiento y Desarrollo, ²Servicio de Endocrinología, ³Servicio de Urología Pediátrica, Departamento de Pediatría, Hospital Italiano, Buenos Aires

Resumen La prevalencia de varicocele (VC) clínico es del 6% a los 10 años y de 16% a los 19 años. Nuestro objetivo fue determinar si el grado de varicocele o la diferencia del volumen testicular se correlacionaban con los niveles basales y la respuesta de gonadotrofinas a su factor liberador (LHRH) en 55 adolescentes con varicocele grado (G) 2 a 3 (Dubin-Amelar modificada), edad media 14,0 años (rango: 10-16,8), en estadios de Tanner I, n: 2; II, n: 9; III, n: 15; IV, n: 22; V, n: 7. Se realizó orquidometría por Prader, dosaje de testosterona basal y de LH y FSH basal, 30 y 60 minutos post 100 µg de LHRH. Se halló varicocele G: 2, n: 9; G: 3, n: 40; bilateral, n: 6, hallándose correlación entre el grado de varicocele izquierdo y el área bajo la curva de LH post LHRH en los pacientes con Tanner IV-V, r: 0.45. Se encontró asimetría testicular en 33 niños (60%), siendo el volumen testicular izquierdo de $77,4 \pm 9,6\%$ ($x \pm DS$) con respecto al derecho. La respuesta de LH al LHRH fue más elevada ($p < 0,05$) en los pacientes con volumen testicular izquierdo menor de 80% con respecto al derecho. El hallazgo de mayor respuesta de la LH al LHRH en nuestros adolescentes con mayor alteración del volumen testicular izquierdo sugiere la presencia de alteración temprana de la función testicular, enfatizando la importancia de estos dos factores en la decisión de la corrección quirúrgica del varicocele.

Palabras clave: varicocele, FSH-LH

La incidencia de varicocele en la población masculina es del 15% (8-23%), con afectación del lado izquierdo en el 70-100% de los casos, derecho 0-9% y bilateral 0-23%^{1,2}. El varicocele, en general, se hace clínicamente visible durante el desarrollo puberal, aumentando la incidencia notablemente de los 10 a 14 años, de 6 a 19%, con una media de 16,2% para el grupo de 10 a 19 años². Por otro lado el varicocele se detecta en 19 a 41% de los adultos con alteraciones de la calidad del semen, que consultan por esterilidad².

La presencia de varicocele no siempre tiene valor patológico, cualquiera sea su grado y/o tiempo de evolución. Este concepto es igualmente

válido tanto para adultos como púberes. Se ha descrito que sólo 1 de cada 5 pacientes adultos con varicocele tienen alteración de la espermatogénesis. Por esto es difícil establecer la oportunidad del tratamiento quirúrgico. Se hace necesario demostrar presencia de patología, expresada en alteración secundaria de los parámetros hormonales, seminales y/o termográficos, para indicar la varicocelectomía. En pacientes de edad puberal, es difícil demostrar que este daño existe, pues la fertilidad no es una preocupación y la obtención del semen es dificultosa y con resultados de difícil evaluación.

La evaluación de adultos que consultan por esterilidad y que presentan varicocele, permite reconocer un grupo de pacientes con mal pronóstico reproductivo. Ellos se caracterizan por presentar franca disminución del volumen testicular del lado del varicocele, oligospermia severa, valores elevados de FSH sérica y de testosterona

Recibido: 4-X-1995

Aceptado: 6-XII-1995

Dirección postal: Dra. Titania Pasqualini, Departamento de Pediatría, Hospital Italiano, Gascón 450, 1181 Buenos Aires, Argentina

bajos. El interrogatorio y la magnitud del daño testicular muchas veces sugieren que el varicocele proviene de la edad prepuberal o puberal³.

Estudios previos han demostrado alteración del tamaño testicular en adolescentes con varicocele acompañado por aumento de los valores medios de LH y testosterona⁴. Asimismo, también se ha descrito aumento de la respuesta de LH al LHRH en los pacientes con varicocele cuando se la comparó con la de controles normales⁵. Por lo tanto se vuelve necesario el control periódico del tamaño testicular y de los parámetros hormonales en los adolescentes con varicocele.

Nuestro *objetivo general* fue la búsqueda de criterios representativos de daño testicular producido por el varicocele, en adolescentes varones entre 10 y 20 años de edad que permitieran orientar la conducta más adecuada.

Los *objetivos específicos* fueron:

- Investigar los cambios endocrinos producidos por el varicocele.
- Investigar la correlación entre alteraciones endocrinas y grado de varicocele y/o tamaño testicular.
- Establecer criterios de indicación quirúrgica.

Material y métodos

Para esto estudiamos 55 pacientes con varicocele. En todos ellos se realizó:

Evaluación clínica:

Determinación del estadio de Tanner⁶, del tamaño testicular bilateral con orquidómetro de Prader y del grado de varicocele (grado I, palpable con la maniobra de Valsalva; grado II, palpable sin maniobra de Valsalva; grado III, visible) (clasificación de Dubin Amelar).

Evaluación hormonal

Determinación de testosterona, prolactina basales por RIA⁷.

Determinación de FSH y LH basales, 30 y 60 minutos post 100 µg de LHRH IV por RIA^{8,9}.

Resultados

Se estudiaron 55 pacientes con varicocele, cuya edad varió entre 10 y 16,8 años (media ±

DS 14,0 ± 1,6 años). Seis pacientes presentaron varicocele bilateral y el resto de los pacientes presentaron varicocele izquierdo. Las características clínicas de los pacientes se muestran en la Tabla 1. El motivo de consulta fue la presencia de varicocele detectada por el médico clínico no existiendo sintomatología subjetiva de dolor.

Asimetría testicular. Treinta y tres pacientes (60%) presentaron asimetría en el tamaño testicular (Fig. 1), siendo el porcentaje medio del tamaño del testículo izquierdo comparado con el derecho de 77,4 ± 9,6%; en 14 pacientes el volumen testicular izquierdo fue menor de 80% con respecto al derecho.

Dosajes hormonales. Los valores medios de prolactina fueron de 11,1% ± 6,6 ng/ml (rango 1,7-35 ng/ml); sólo 5 pacientes presentaron valores por encima de 20 ng/ml (24, 26, 26, 26, 35 ng/ml).

TABLA 1.— Características clínicas de los pacientes con varicocele

Estadio de Tanner (N°)	Edad cronológica (años) media (rango)	Grado de varicocele (n)		
		2	3	bilateral
I	(2) 12,2 (10,2-14,2)		1	1
II	(9) 12,5 (10,0-15,2)		7	2
III	(15) 13,1 (12,0-15,5)	3	11	1
IV	(22) 14,8 (13,3-16,8)	4	16	2
V	(7) 15,9 (15,2-16,6)	2	5	
Total	(55) 14,0 (10,2-16,8)	9	40	6




Fig. 1.— Volumen del testículo izquierdo con respecto al derecho en los pacientes agrupados según su grado de desarrollo puberal. Treinta y tres pacientes (60%) tenían asimetría testicular.

En los pacientes con grado de desarrollo Tanner IV-V se halló correlación entre el grado de varicocele izquierdo y el área bajo la curva de LH post LHRH $r: 0,45$ (Fig. 2).

Dos pacientes en estadio IV-V de Tanner se diferenciaron del resto del grupo. Uno de ellos presentó respuesta más elevada de LH post LHRH, pico 28,3 mU/ml, área bajo la curva de LH post LHRH (LH-AUC) 1186 mU/ml/min. El segundo paciente presentó nivel elevado de FSH basal, 16,4 mU/ml acompañado de hiperrespuesta de ambas gonadotropinas al LHRH, pico de FSH >20 mU/ml, área bajo la curva de FSH post LHRH (FSH-AUC) 1146 mU/ml/min.; pico de LH 24,7 mU/ml, LH-AUC 1102 mU/ml/min. Cuando se eli-

minaron del cálculo estadístico estos 2 pacientes y se dividió al grupo de 53 pacientes restantes en dos, teniendo en cuenta si el volumen testicular izquierdo con respecto al derecho (%TI/TD) era mayor-igual o menor de 80% se halló que el pico, delta y LH-AUC fue significativamente más elevada en aquellos pacientes con volumen testicular izquierdo menor de 80%, $p < 0,05$ (Tabla 2).

Discusión

En este estudio hemos observado que un grupo de adolescentes con varicocele presentaba disminución del tamaño testicular ipsilateral acompañado de mayor respuesta de LH a su factor liberador.

El diagnóstico clínico de varicocele fue realizado por su médico de cabecera, no existiendo sintomatología subjetiva de dolor. Estudios previos han descrito alteración del crecimiento testicular en adolescentes con varicocele⁴. Kass y col. hallaron que con varicocele grado II y III, el volumen promedio del testículo izquierdo era del 70% en relación al derecho y que luego de la corrección quirúrgica aumentaba a 91%¹⁰. Otros trabajos^{11, 12} describieron resultados similares. En contraposición Estevez y col., hallaron en 14 adolescentes con varicocele que el volumen testicular

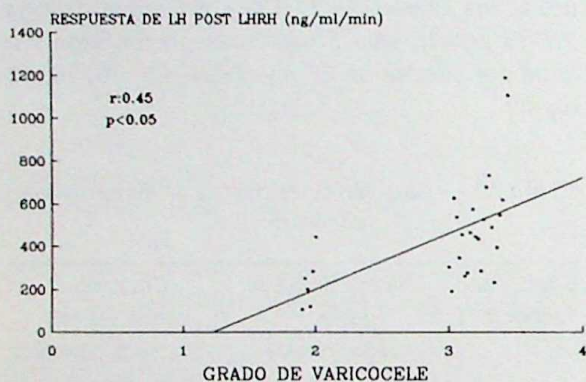


Fig. 2.— Correlación entre el grado de varicocele y el área bajo la curva de LH post LHRH en pacientes con Tanner IV-V de desarrollo puberal.

TABLA 2.— Comparación de los niveles séricos de testosterona, LH y FSH basales y post LHRH en adolescentes con volumen testicular izquierdo mayor-igual o menor de 80% con respecto al derecho

Testosterona (ng/ml)	LH-LHRH (mU/ml)			LH-AUC (mU/ml/min)	FSH-LHRH (mU/ml)			FSH-AUC (mU/ml/min)	
	B	Pico	Delta		B	Pico	Delta		
Con testículo izquierdo \geq 80% con respecto al derecho (n = 39)									
Media	4,7	1,5	9,5	8,0	402	2,9	4,8	1,9	310
DS	2,7	0,8	4,7	4,4	198	1,5	2,5	1,4	457
Con testículo izquierdo < 80% con respecto al derecho (n = 14)									
Media	3,4	1,5	12,3	10,8	529	2,6	4,5	1,8	224
DS	2,6	0,9	3,6	3,5	154	1,1	1,7	1,4	82
p =	0,06	0,5	* 0,02	* 0,017	* 0,018	0,29	0,33	0,42	0,24

LH-LHRH: Pico de LH post LHRH; LH-AUC: área bajo la curva de LH post LHRH. FSH-LHRH: Pico de FSH post LHRH; FSH-AUC: área bajo la curva de FSH post LHRH

izquierdo crecía paralelamente al derecho, con una reducción de 2 ml que no se acentuaba durante el seguimiento de 2,5 a 4,5 años¹³. Nosotros, estudiando 55 adolescentes con varicocele, encontramos que el 60% presentaban disminución del tamaño testicular ipsilateral, siendo el volumen del testículo izquierdo de $77,4 \pm 9,6\%$ ($\bar{x} \pm DS$) con respecto al derecho.

Los estudios realizados sobre la función hipotálamo-hipófiso-gonadal en adolescentes y adultos son divergentes. Haans y col.⁴ hallaron valores normales de LH, FSH, testosterona y prolactina en adolescentes con varicocele. Sin embargo los valores medios de LH y testosterona fueron más elevados en los pacientes con varicocele versus los controles. Asimismo, encontraron que la relación LH/testosterona era mayor cuanto mayor alteración del crecimiento testicular existía. Por otro lado, también se ha descrito disminución de la capacidad de producción de testosterona ante el estímulo con gonadotrofina coriónica en adolescentes con varicocele y ginecomastia, habiéndose sugerido que la disminución de la actividad de la enzima 17 cetoreductasa relacionada con el aumento concomitante de la producción de estradiol podría estar jugando un rol causal^{14, 15}.

Nosotros pudimos observar en nuestros adolescentes con varicocele valores séricos de LH post LHRH significativamente más altos en aquellos con volumen testicular izquierdo <80% vs los que presentaban menor alteración del crecimiento testicular ipsilateral. Estudios previos han también demostrado aumento de la respuesta de LH al LHRH en adolescentes con varicocele⁵ y disminución de la misma después del tratamiento quirúrgico acompañada de aumento del tamaño testicular ipsilateral¹². Por lo tanto, parecería que la alteración del crecimiento testicular en el varicocele del adolescente se asocia con alteraciones en la función de las células de Leydig.

Estudiando 53 adolescentes con varicocele, Kass y col hallaron que 45% presentaron hiperrespuesta no sólo de LH, sino también de FSH al LHRH. Esta alteración no se correlacionó con la alteración del volumen testicular del lado del varicocele¹⁰. Asimismo, en varones adultos, Hudson y col. hallaron que aquéllos con mayor grado de oligospermia presentaban mayor respuesta de FSH y LH a la infusión continua (4 hs) de LHRH, y que los pacientes que aumentaban

el número de espermatozoides después de la cirugía, disminuían esta hiperrespuesta. Las alteraciones hormonales no tenían correlación con la edad, duración de la infertilidad, presencia de varicocele uní o bilateral y tamaño testicular¹⁶.

Por lo tanto, la aparición de daño gonadal puede ser un proceso gradual y en este estudio sólo estaríamos observando el comienzo de esta alteración. Por otro lado en nuestros pacientes con grado de desarrollo de Tanner IV-V, hallamos correlación entre el grado de varicocele izquierdo y el área bajo la curva de LH post LHRH.

El hallazgo de alteración de la función testicular en aquellos pacientes con mayor alteración del tamaño testicular ipsilateral, asimismo como la correlación entre el grado de varicocele y la respuesta de LH a su factor liberador no permitieron, sin embargo, establecer puntos de corte de la respuesta gonadotrófica o del volumen testicular, a fin de establecer criterios más precisos de indicación quirúrgica. Sin embargo, cabe postular que en aquellos pacientes sin o con leve asimetría testicular la presencia de hiperrespuesta de LH a su factor liberador sería el único parámetro de función testicular que podría orientar hacia el tratamiento quirúrgico. Por otro lado en los que el volumen testicular izquierdo persiste o agrava su relación de tamaño menor al 80% con respecto al derecho, podría también indicarse la conducta quirúrgica. Los resultados y consideraciones postoperatorias serán objeto de otro trabajo a posteriori.

En un estudio previo en pacientes adultos con infertilidad y varicocele, nosotros hallamos valores elevados de LH e hiperplasia de células de Leydig en aproximadamente la mitad de los pacientes. La mayoría de los pacientes presentaban niveles normales de testosterona sérica e intratesticular¹⁷.

El hallazgo de mayor respuesta de la LH al LHRH en nuestros adolescentes con mayor alteración del volumen testicular izquierdo sugiere la presencia de alteración temprana de la función testicular. El aumento de la respuesta de LH al LHRH en un grupo de ellos podría tener una patogenia similar a lo hallado previamente por nosotros en adultos con varicocele que consultaban por infertilidad¹⁷. Nuestra conclusión entonces y reforzada ahora con este estudio es que la función de la célula de Leydig podría estar parcialmente afectada, pero compensada por el au-

mento de LH, que a su vez mantendría valores normales de testosterona sérica.

Summary

Hypothalamic-pituitary gonadal damage in adolescents with varicocele

The incidence of varicocele in adolescent males has been reported to range from 6% to 19%. Our objective was to evaluate if there was any correlation between either varicocele grade or testicular volume and gonadotropin responses to gonadotropin-releasing hormone (LHRH) in 55 adolescents with grade (G) 2 and 3 varicocele, mean age 14.0 years (range: 10-16.8), Tanner stage I, n: 2; II, n: 9; III, n: 15; IV, n: 22; V, n: 7. Testicular volume was assessed with Prader orchidometer. Basal and post LHRH serum gonadotropins were determined by radioimmunoassay. Varicocele grades were 2, n: 9; 3, n: 40; bilateral, n: 6. In patients with Tanner stage IV-V, there was a significant correlation between varicocele grade and LH area under the curve post LHRH, $r: 0.45$. Ipsilateral testicular growth arrest was present in 33 patients (60%) and mean left testicular volume was $77.4 \pm 9.6\%$ ($\bar{x} \pm SD$) when compared to right testicular volume. LH response to LHRH was higher ($p < 0.05$) in those patients with left testicular volume less than 80%. In conclusion, the finding of higher LH response to LHRH in our patients with more severe ipsilateral testicular growth arrest suggests early Leydig cell dysfunction; both factors can be potential predictors of surgical indication.

Bibliografía

1. Cockett AT, Takihara H, Cosentino J. The varicocele. *Fertil Steril* 1984; 41: 5-11.
2. Takihara H, Sakatoku J, Cockett ATK. The pathophysiology of varicocele in male infertility. *Fertil Steril* 1991; 55: 861-8.
3. Hudson RW. The endocrinology of varicoceles. *Fertil Steril* 1988; 49: 199-208.
4. Haans LC, Laven JSE, Mali WPTM, te Velde ER,

- Wensing CJG. Testis volumes, semen quality, and hormonal patterns in adolescents with and without a varicocele. *Fertil Steril* 1991; 56: 731-6.
5. Fideleff H, Boquete H, Saskyn N, et al. Correlación clínico-bioquímica vs correlación fluxométrica-bioquímica en la evaluación de los varicoceles puberales. VI Reunión de la Sociedad Latinoamericana de Endocrinología Pediátrica, Las Leñas, Mendoza, 1992.
6. Marshall WA, Tanner JM. Variations in pattern of pubertal changes in boys. *Arch Dis Child* 1970; 45: 13-23.
7. Campo S, Nicolau G, Pellizzari E, Rivarola MA. Concentrations of androgens in nuclei of seminiferous tubules in developing and mature rats. *J Steroid Biochem* 1979; 10: 195-9.
8. Midgley AR. Radioimmunoassay: a method for human chorionic gonadotropin and human luteinizing hormone. *Endocrinology* 1966; 79: 10-8.
9. Midgley AR. Radioimmunoassay for human follicle stimulating hormone. *J Clin Endocrinol Metab* 1967; 27: 295-9.
10. Kass EJ, Freitas JE, Bour JB. Adolescent varicocele: objective indications for treatment. *J Urol* 1989; 142: 579-82.
11. Laven JSE, Haans LC, Mali WPTM, te Velde ER, Wensing CJG, Eimers JM. Effect of varicocele treatment in adolescents: a randomized study. *Fertil Steril* 1992; 58: 756-62.
12. Podesta ML, Gottlieb S, Medel R Jr, Ropelato G, Bergadá C, Quesada EM. Hormonal parameters and testicular volume in children and adolescents with unilateral varicocele: preoperative and postoperative findings. *J Urol* 1994; 152: 794-7.
13. Estevez PE, Saborido L, Canton F. Evolución de la pubertad y el volumen testicular en adolescentes con varicocele grado 2-3. VI Reunión de la Sociedad Latinoamericana de Endocrinología Pediátrica, Las Leñas, Mendoza, 1992.
14. Ando S, Giacchetto C, Colpi G, et al. Plasma levels of 17-OH-progesterone and testosterone in patients with varicoceles. *Acta Endocrinol* 1983; 102: 463-9.
15. Castro-Magana M, Angulo M, Uy J. Elevated serum estradiol associated with increased androstenedione-testosterone ratio in adolescent males with varicocele and gynecomastia. *Fertil Steril* 1991; 56: 515-8.
16. Hudson RW, Pérez-Marrero RA, Crawford VA, McKay DE. Hormonal parameters of men with varicocele before and after varicocelectomy. *Fertil Steril* 1985; 43: 905-10.
17. Pasqualini T, Chemes H, Coco R, Domené H, Campo S, Nicolau G, Lavieri J, Rivarola MA. Testicular function in varicocele. *Int J Androl* 1980; 3: 679-91.